



2023 대한갑상선학회 갑상선결절 진료 권고안

서울대학교병원 내과¹, 국립암센터 갑상선암센터 내과², 서울특별시 보라매병원 내과³, 영남대학교병원 외과⁴, 충남대학교병원 이비인후과⁵, 성균관대학교 의과대학 삼성서울병원 내과⁶, 울산대학교 의과대학 강릉아산병원 영상의학과⁷, 고려대학교 안암병원 이비인후과⁸, 서울특별시 보라매병원 핵의학과⁹, 가톨릭대학교 여의도성모병원 영상의학과¹⁰, 경북대학교병원 핵의학과¹¹, 서울대학교병원 소아과¹², 연세대학교 의과대학 강남세브란스병원 외과¹³, 서울대학교병원 영상의학과¹⁴, 가톨릭대학교 서울성모병원 내과¹⁵, 고려대학교 구로병원 영상의학과¹⁶, 국립암센터 갑상선암센터 이비인후과¹⁷, 가톨릭대학교 서울성모병원 병리과¹⁸, 순천향대학교 부속 부천병원 내과¹⁹, 중앙대학교병원 내과²⁰, 울산대학교 의과대학 서울아산병원 내과²¹, 화순전남대학교병원 내과²²

박영주¹, 이은경², 송영신³, 강수환⁴, 구본석⁵, 김선욱⁶, 나동규⁷, 백승국⁸, 오소원⁹, 이민경¹⁰, 이상우¹¹, 이영아¹², 이용상¹³, 이지예¹⁴, 임동준¹⁵, 주리히¹⁶, 정유석¹⁷, 정찬권¹⁸, 조윤영¹⁹, 정운재²⁰, 김원배²¹, 이기희³, 강호철²², 박도준¹

2023 Korean Thyroid Association Management Guidelines for Patients with Thyroid Nodules

Young Joo Park¹, Eun Kyung Lee², Young Shin Song³, Soo Hwan Kang⁴, Bon Seok Koo⁵, Sun Wook Kim⁶, Dong Gyu Na⁷, Seung-Kuk Baek⁸, So Won Oh⁹, Min Kyoung Lee¹⁰, Sang-Woo Lee¹¹, Young Ah Lee¹², Yong Sang Lee¹³, Ji Ye Lee¹⁴, Dong-Jun Lim¹⁵, Leehi Joo¹⁶, Yuh-Seog Jung¹⁷, Chan Kwon Jung¹⁸, Yoon Young Cho¹⁹, Yun Jae Chung²⁰, Won Bae Kim²¹, Ka Hee Yi³, Ho-Cheol Kang²² and Do Joon Park¹

Department of Internal Medicine, Seoul National University Hospital¹, Seoul, Department of Internal Medicine, Center for Thyroid Cancer, National Cancer Center², Goyang, Department of Internal Medicine, Seoul Metropolitan Government Seoul National University Boramae Medical Center³, Seoul, Department of Surgery, Yeungnam University Hospital⁴, Daegu, Department of Otolaryngology-Head and Neck Surgery, Chungnam National University Hospital⁵, Daejeon, Department of Internal Medicine, Samsung Medical Center, Sungkyunkwan University School of Medicine⁶, Seoul, Department of Radiology, GangNeung Asan Hospital, University of Ulsan College of Medicine⁷, Gangneung, Department of Otorhinolaryngology-Head and Neck Surgery, Korea University Anam Hospital⁸, Department of Nuclear Medicine, Seoul Metropolitan Government Seoul National University Boramae Medical Center⁹, Department of Radiology, Yeouido St. Mary's Hospital, The Catholic University of Korea¹⁰, Seoul, Department of Nuclear Medicine, Kyungpook National University Hospital¹¹, Daegu, Department of Pediatrics, Seoul National University Hospital¹², Department of Surgery, Gangnam Severance Hospital, Yonsei University College of Medicine¹³, Department of Radiology, Seoul National University Hospital¹⁴, Department of Internal Medicine, Seoul St. Mary's Hospital, College of Medicine, The Catholic University of Korea¹⁵, Department of Radiology, Korea University Guro Hospital¹⁶, Seoul, Department of Otorhinolaryngology-Head and Neck Surgery, Center for Thyroid Cancer, National Cancer Center¹⁷, Goyang, Department of Hospital Pathology, Seoul St. Mary's Hospital, College of Medicine, The Catholic University of Korea¹⁸, Seoul, Department of Internal Medicine, Soonchunhyang University Bucheon Hospital¹⁹, Bucheon, Department of Internal Medicine, Chung-Ang University Hospital²⁰, Department of Internal Medicine, Asan Medical Center, University of Ulsan College of Medicine²¹, Seoul, Department of Internal Medicine, Chonnam National University Hwasun Hospital²², Hwasun, Korea


Thyroid nodules are a prevalent condition that can be detected through palpation or ultrasound. However, a small fraction of these nodules can be cancerous, and even benign nodules can cause symptoms if they grow and compress surrounding tissue. As such, it is important to monitor thyroid nodules and determine appropriate treatment options. In recent years, there has been a shift towards enhancing diagnostic accuracy and less aggressive treatment options. As a result, there is a growing need for the development of appropriate

Received May 9, 2023 / Accepted May 19, 2023

Correspondence: Young Joo Park, MD, PhD, Department of Internal Medicine, Seoul National University College of Medicine, 101 Daehak-ro, Jongno-gu, Seoul 03080, Korea

Tel: 82-2-2072-4183, Fax: 82-2-762-2292, E-mail: yjparkmd@snu.ac.kr

Copyright © the Korean Thyroid Association. All rights reserved.

 This is an open-access article distributed under the terms of the Creative Commons Attribution Non-Commercial License (<http://creativecommons.org/licenses/by-nc/4.0/>), which permits unrestricted non-commercial use, distribution, and reproduction in any medium, provided the original work is properly cited.

recommendations for their clinical application to ensure optimal patient outcomes. The present clinical practice guideline was developed by extracting the nodule section from the prior version of the guidelines and updating it to fit the Korean circumstances. Task force members reviewed relevant studies selected after electronic database searching, and the recommendations are provided with a level of recommendation for each section. The revised guideline includes recommendations for thyroid cancer screening in high-risk groups, appropriate diagnostic methods for thyroid nodules, the role of pathological and molecular marker tests in diagnosis, long-term follow-up and treatment of benign thyroid nodules, and special considerations for pregnant women. The major changes in this revision are the definition of high-risk groups for thyroid cancer screening, the application of the revised Korean Thyroid Imaging Reporting and Data System (K-TIRADS), the addition of the role of core needle biopsy and molecular marker tests, the application of active surveillance in low-risk papillary thyroid microcarcinoma, and updated indications for non-surgical treatment of benign thyroid nodules. These evidence-based recommendations are expected to assist in clinical decision-making for thyroid nodule management, ensuring that patients receive the most appropriate and effective treatment options.

Key Words: Thyroid nodule, Guideline, Diagnosis, Treatment

머리말

갑상선결절은 고해상도 초음파로 검사하는 경우 우리나라 성인의 30-40%의 유병률을 보이며,¹⁾ 촉진으로는 약 5%²⁾에서 발견된다. 갑상선결절은 매우 흔하게 발견되지만, 그 임상적 중요성은 결절의 일부(2-6%)가 갑상선암이고,^{3,4)} 악성 여부와 무관하게 크기가 커지면 기도나 주위 조직을 눌러서 증상을 일으킬 수 있음에 근거한다. 갑상선결절은 촉진 혹은 초음파검사로 주변의 정상 갑상선조직과 뚜렷하게 구별되는 병변이다. 그러나 촉진되는 결절성 병변이 반드시 영상학적 이상 소견과 일치하는 것은 아니며,⁵⁾ 이러한 병변은 갑상선결절의 정의에 맞지 않는다. 촉진되지 않지만 초음파 혹은 다른 영상학적 검사에서 발견되는 결절을 “우연히 발견된 결절” 혹은 “우연종”이라 한다. 촉진되지 않는 결절도 같은 크기의 촉진되는 결절과 동등한 악성의 위험이 있다.⁶⁾

2000년대 들어 고해상도 초음파 기기가 임상에서 널리 쓰이게 되면서 전 세계적으로 갑상선암의 빈도가 빠른 속도로 증가하였다. 이에 따라 축적된 임상 경험 및 자료를 바탕으로 갑상선결절 및 갑상선분화암의 진단과 치료 분야에서 많은 임상연구 논문들이 발표되었고, 이를 반영하여 여러 나라에서 관련 학회를 중심으로 갑상선결절 및 갑상선암의 치료 가이드라인들이 제정되고 또 수차례 개정되었다. 국내에서는 2007년 대한내분비학회 갑상선분과회 주도 하에 국내 주요 의료기관들에서 갑상선질환 환자를 진료하고 있는 대한내분비학회 회원인 내과 전문의, 갑상선 수술을 담당하고 있는 대한내분비외과학회 회원인 외과 전문의, 대한핵의학회가 추천한 핵의학과 전문의 등으로 구성된 “갑상선결절 및 암

진료 지침 제정위원회”에서 “갑상선결절 및 암 진료 권고안”⁷⁾을 제정한 이후, 2010년 대한갑상선학회에서 국내 갑상선암의 특성을 반영하여 개정된 “대한갑상선학회 갑상선결절 및 암 진료 권고안 개정안”⁸⁾을 발표하였다. 이후 저위험군 갑상선암의 급속한 증가와 이에 대한 임상증거가 축적되면서 전 세계적으로 점차 갑상선결절 및 갑상선분화암의 진단과 치료 분야에서 좀 더 보존적으로 접근하려는 권고안이 발표되었고,⁹⁾ 대한갑상선학회에서도 축적된 국내 임상 자료와 보건 의료 환경의 변화를 반영하여 “2016 대한갑상선학회 갑상선결절 및 암 진료 권고안 개정안”¹⁰⁾을 제정 발표하였다.

이후 지속적으로 갑상선결절 및 갑상선분화암의 진단과 치료법의 다양한 변화와 발전이 이루어져 왔는데, 특히 갑상선결절의 진단 분야의 중심바늘생검(core needle biopsy; CNB)과 분자표지자, 치료 분야의 고주파절제술과 같은 비수술적 치료 등이 대두되면서 이의 임상적용에 대한 적절한 권고안 제정의 필요성이 대두되었다. 2019년 대한갑상선학회에서는 축적된 임상자료를 근거로 하여, 갑상선결절의 진단에 중심바늘생검의 적용에 대하여 “2019 Practice guidelines for thyroid core needle biopsy: a report of the Clinical Practice Guidelines Development Committee of the Korean Thyroid Association”¹¹⁾을 제정 발표하였다. 아울러 2021년에는 대한갑상선영상학회(Korean Society of Thyroid Radiology)를 중심으로 갑상선결절의 초음파 판독 기준과 개정된 세침흡입검사(fine needle aspiration; FNA) 적응증에 변화가 반영된 “2021 Korean Thyroid Imaging Reporting and Data System (K-TIRADS) and Imaging-Based Management of Thyroid Nodules”¹²⁾가 2021년 대한갑상선학회 추계 학술대회의 공청회를 거쳐 발표되었다. 또한 갑상선 양성 결

절의 비수술적 치료 방법이 임상에 사용되면서 2017년 대한갑상선영상의학학회에서는 “2017 thyroid radiofrequency ablation guideline”¹³⁾을 발표하였고, 이를 주축으로 2022년에는 “Radiofrequency ablation and related ultrasound-guided ablation technologies for treatment of benign and malignant thyroid disease”¹⁴⁾에 대해 여러 나라의 연관 학회가 공동으로 제정한 권고안이 발표되었다.

이러한 변화를 반영한 갑상선결절의 진단과 치료에 대한 대한갑상선학회의 진료 권고안을 마련하기 위하여, 본 진료 권고안에는 기존 진료 권고안들을 참고하여 우리 실정에 맞는 권고 내용을 확정하였던 “2016년 대한갑상선학회 갑상선결절 및 암 진료 권고안 개정안”¹⁰⁾의 내용 중에서 결절 부분만 분리하여 그 사이에 추가된 개정된 K-TIRADS¹²⁾와 새로 제정된 중심바늘생검¹¹⁾과 고주파절제술^{13,14)} 권고안 등의 권고지침과 국내의 임상 자료를 바탕으로 개정안을 도출하였다. 이를 위해 대한갑상선학회에서는 대한갑상선학회의 유관 학회에서 추천한 내과, 병리과, 영상의학과, 외과, 이비인후과, 핵의학과, 소아청소년과 전문의로 구성된 “갑상선결절 및 암 진료 권고안 개정 위원회”를 구성하여 개정안의 초안을 작성하고, 작성된 초안을 2022년 대한갑상선학회 추계 학술대회에서 공청회를 가진 후, 대한내분비학회, 대한내분비외과학회, 대한두경부외과학회, 대한핵의학회, 대한영상의학회, 대한병리학회 및 대한소아내분비학회 등의 관련 학회에 열람하여 의견을 수렴하고, 대한갑상선학회 홈페이지에서 대한갑상선학회 회원의 의견 수렴 과정을 거쳐 확정하였다.

본 진료 권고안 개발의 대상 질환은 성인 및 소아의 갑상선결절로, 개발 범위는 갑상선결절이 의심되거나 진단받은 성인 및 소아 환자 집단(population)을 대상으로 의료기관(healthcare setting)에서 갑상선결절 환자를 진료하는 의사들(professionals)이 갑상선결절에 대한 진단 검사 혹은 치료(intervention)를 할 때 도움을 주고자 하는 목적으로 제정되었다. 다만, 본 권고안은 진료의 표준이 될 수는 없으며, 갑상선결절 환자를 진료하는 데 있어 논란이 많은 부분들에 중점을 둔 현재 시점에서의 권고안임을 분명하게 밝혀둔다.

본 진료 권고안은 크게 고위험군에 대한 갑상선암 선별검사, 임상적 혹은 우연히 발견된 갑상선결절의 적절한 검사법, 갑상선결절의 진단에 있어 병리진단검사 및 분자표지자검사의 역할, 갑상선결절의 장기 추적관찰, 갑상선 양성 결절의 치료, 임신부의 갑상선결절의 6가지 부분으로 구성되어 있다. 각 부분에서 중요한 내용들은 권고 사항으로 기술하였으며 각 권고 사항에 대한 권고

수준은 Table 1과 같다. 본 개정안에서 변경된 주요 내용은 1) 갑상선암 선별검사가 권고되는 고위험군의 정의, 2) 갑상선결절의 진단을 위한 개정된 K-TIRADS의 적용, 3) 중심바늘생검 및 분자표지자검사의 역할 추가, 4) 저위험군 미세갑상선유두암에서의 적극적 관찰의 적용, 5) 양성 갑상선결절에 대한 비수술적 치료의 보다 구체화된 적응증에 대한 것이다.

갑상선암의 고위험군과 고위험군에서의 갑상선암 선별검사의 역할

촉진으로 갑상선결절 또는 암을 진단하는 것은 매우 부정확하여,¹⁵⁾ 갑상선암의 선별검사로는 갑상선초음파 검사를 시행한다. 갑상선의 급격한 크기 증가 및 신 목소리와 같은 병력이나 성대 마비, 동측 경부 림프절 종대, 결절이 주위 조직에 고정되어 있는 것과 같은 신체검사 소견 등 갑상선암이 의심되는 임상증상이 있는 경우에는 반드시 초음파검사가 필요하다. 그러나 이와 같은 증상이 없는 경우 갑상선암의 선별검사로서 초음파의 적응증에 대해서는 아직까지 확실하게 정립된 바가 없다.

일반적으로 암의 예후는 조기 진단 후 조기 치료할 경우 개선될 수 있다고 알려져 있고, 특정 암을 조기 진단하기 위한 선별검사를 권장하는 경우는 환자에게 명확한 질환의 위험이 있거나, 선별검사로 인해 조기에 암을 진단할 수 있고 조기 진단이 질환의 재발, 환자의 생존율 등에 큰 영향을 미칠 때이다. 갑상선암의 경우, 두

Table 1. 갑상선결절 진료 권고안의 권고수준

권고수준	정의
1	강력히 권고함/강력히 권고하지 않음(strong for/against recommend): 권고한 행위를 하였을 때 중요한 건강상의 이득 또는 손실이 있다는 충분하고도 객관적인 근거가 있는 경우
2	일반적으로 권고함/일반적으로 권고하지 않음(conditional for/against recommend): 권고한 행위를 하였을 때 중요한 건강상의 이득 또는 손실이 있다는 근거가 있지만, 근거가 확실하지 않아 일률적으로 행하라고 권고하기 어렵거나 근거가 간접적인 경우
3	전문가 합의 권고(expert consensus): 임상적 근거는 부족하지만 환자의 상황과 전문가의 합의(expert consensus)에 따라 권고하는 사항
4	권고 보류(inconclusive): 권고한 행위를 하였을 때 중요한 건강상의 이득 또는 손실이 있다는 근거가 없거나 이견이 많아서, 해당 행위를 하는 것에 대해 찬성도 반대도 하지 않음

경부 방사선 조사, 골수 이식을 위한 전신 방사선 조사,^{16,17)} 14세 이전 체르노빌의 방사능 낙진 노출^{18,19)} 등 방사선에 대한 노출이 있었던 경우, 또는 갑상선암의 가족력이 있거나 직계 가족 중 가족성 갑상선암이나 유전성 종양증후군(hereditary tumor syndrome)에 이환된 가족이 있는 경우²⁰⁾ 등에서 갑상선결절과 갑상선암이 발생할 위험이 증가한다. 비교적 젊은 연령에 발병하는 가족성 수질암증후군 또는 다발성내분비종양증후군(multiple endocrine neoplasm syndrome)에 이환된 경우에는 조기 진단을 통해 예후를 향상시킬 수 있으므로 원인 유전자 변이의 위험도에 따라 진단 및 치료를 하는 권고안이 제시되고 있다.²¹⁾ 그러나 이외의 대부분의 고위험군에 대해서는 아직까지 조기 진단이 재발 및 사망의 감소에 미치는 영향에 대한 근거 연구들이 충분하지 않다.

- 가. 직계 가족 중에 3명 이상의 갑상선분화암 환자가 있는 경우 가족 구성원들에게 시행하는 선별검사는 조기 진단은 가능하나 이환율과 사망률을 낮춘다는 증거가 없으므로 이러한 목적의 초음파검사를 일률적으로 권고하지는 않는다. 권고수준 4
- 나. 가족성 갑상선암이나 유전성 종양증후군 환자의 가족 구성원들은 유전상담을 받고 유전자변이 유무에 따라 선별검사와 치료를 시행해야 한다. 권고수준 2
- 다. 그레이브스병, 하시모토 갑상선염, 부갑상선기능항진증 환자에게 갑상선암 선별검사로서의 초음파 검진을 일률적으로 권고하지는 않는다. 권고수준 4
- 라. 가다 항의 경우 신체검진 후 갑상선결절이나 비대칭적 갑상선종대, 림프절 종대가 의심될 때 초음파검진을 고려한다. 권고수준 2

가족 중에 갑상선분화암 환자가 있는 경우 갑상선암 선별검사의 역할

갑상선분화암의 2.5-11.3%는 가족성으로 발생한다고 알려져 있으며^{22,23)} 국내 연구에서는 9.0-9.6%가 가족성으로 알려졌다.^{24,25)} 가족성 갑상선분화암에 대한 정의에 대해서는 다소 논란이 있으나,²⁰⁾ 알려진 유전성 질환이 배제된 상태에서 직계 가족 구성원 중 2명 또는 3명 이상의 갑상선분화암 환자가 있으면 가족성 갑상선분화암이라고 간주한다. 2명 이상의 갑상선분화암이 발생한 가계에서 초음파를 통해 갑상선암 선별검사를 시행한 전향적 연구를 살펴보면 가계 내 2명의 갑상선암 환자가 있는 경우 4.6%에서 갑상선암이 발견된 데 반해, 3명 이상의 갑상선암 가족력이 있는 경우 22.7%에서 갑상선암

이 발견되었다.²⁶⁾ 다른 연구에서도 2명 이상의 갑상선분화암 환자가 포함된 가계에서는 갑상선암 발생 빈도가 5.5%로, 대조군의 1.3%에 비해 유의하게 증가하였다.²⁷⁾

가족성 갑상선분화암의 예후에 대해서는 다양한 결과들이 보고되고 있다. 12개의 연구, 12,741명의 환자가 포함된 메타 연구에서는 가족성 갑상선분화암에서 다발성암(1.5배), 림프절전이(1.2배) 및 재발(1.7배)의 빈도가 높다고 보고하였다.²³⁾ 반면 최근 갑상선암에 대한 개별적인 위험 인자들을 매칭한 후 286명의 가족성 갑상선분화암 환자와 858명의 산발성 갑상선분화암 환자의 예후를 분석한 국내 연구를 보면, 평균 11.8년 추적기간 동안 재발률은 각각 10.1%와 7.5%로 가족성 갑상선분화암 환자의 재발률이 다소 높았으나 통계적 유의성은 없었다.²⁸⁾ 더욱이 아직까지 가족성 갑상선분화암 환자에서 사망률이 더 높다는 연구는 없기 때문에 일률적으로 초음파검사를 권고할 근거는 부족하다. 현재 권고되는 것은 갑상선분화암 환자의 가족 구성원에 대해서는 주의 깊게 병력을 살펴보고 정기적인 검사 중의 하나로 경부 촉진검사를 실시하는 것이다.²⁹⁾

다만 유전성 종양증후군(*PTEN* hamartoma tumor syndrome/Cowden syndrome [*PTEN*, 10q23], familial adenomatous polyposis [*FAP*]/*APC*-associated polyposis [*APC*, 5q21-q22], Carney complex [*PRKARIA*, 17q24.2; *CNC2*, 2p16], Werner syndrome/progeria [*WRN*, 8p12], *DICER1* syndrome [*DICER1*, 14q32.13], multiple endocrine neoplasia type 2 [*MEN2*] syndrome [*RET*, 10q11.2] 등) 환자의 가족 구성원에 대해서는 유전상담을 시행하고, 유전자검사 결과에 따른 초음파검사와 적절한 치료가 필요하다.²⁹⁾

그레이브스병과 하시모토 갑상선염 환자에서 갑상선암 선별검사의 역할

그레이브스병에서 갑상선암의 유병률은 2.6-15%로 보고된다.³⁰⁾ 7개의 후향적 연구, 2582명의 그레이브스병 환자를 포함한 메타분석에서는 그레이브스병에서의 갑상선암 유병률을 11.5%로 보고하였다.³¹⁾ 한 개 이상의 갑상선결절을 갖고 있는 그레이브스병 환자의 갑상선암 유병률이 22.2%인데 반해, 갑상선결절이 없던 환자의 갑상선암 유병률이 5.1%로, 그레이브스병 환자에서 한 개 이상의 결절을 갖고 있는 경우가 없는 경우에 비해 암 발생 위험도가 5.3배 높음을 보고하였다.

그레이브스병에서 동반된 갑상선암의 예후와 관련된 메타연구에서는 12개의 연구, 3083명의 환자를 분석하여 그레이브스병 환자가 대조군과 비교해 재발 등 분화 갑

상선암의 예후에 차이가 없었다.³¹⁾ 세부 분석을 살펴보면, 연구가 진행된 지역별로 예후가 상이하게 보고되어, 유럽에서는 그레이브스병 환자의 갑상선암의 재발, 진행과 관련된 예후가 다소 불량(위험도 1.77배)한 데 반해, 아시아에서는 오히려 예후가 더 좋았다(위험도 0.43 배). 이는 연구 형태, 인종적 차이, 의료 환경 등 다양한 요소가 결과에 영향을 미쳤을 가능성을 시사하는 것으로, 해석에 주의가 필요하다.

이상의 근거들로 볼 때, 그레이브스병 환자에서 갑상선결절이 있을 때 갑상선암의 위험이 4.5배 높으나, 그레이브스병 환자에서 발생한 갑상선암의 예후가 더 불량하다는 증거는 없으므로 일률적으로 초음파검사를 권고할 근거는 부족하며, 결절성 혹은 크기가 큰 갑상선종, 비대칭적인 갑상선종 등의 임상 상황에 따라 초음파검사를 고려할 수 있다. 특히, 갑상선기능항진증에 대한 방사성요오드 또는 수술적 치료를 시행하기 전에 초음파를 시행하여야 한다.

한편, 하시모토 갑상선염에서 갑상선암 유병률은 대조군에 비해 높은 것으로 알려져 있다. 하시모토 갑상선염 환자의 갑상선암 유병률은 대조군에 비하여 7개의 환자-대조군 연구의 메타분석에서는 1.8배, 9개의 코호트 연구의 메타분석에서는 1.5배 높았다.³²⁾ 반면, 하시모토 갑상선염에서 발생한 갑상선 유두암의 예후는 대조군에 비교하여 우수하여, 71개 연구의 44,034명 환자의 메타분석 결과, 대조군에 비해 림프절전이(위험도 0.82배), 원격전이(위험도 0.49배), 재발률(상대위험도 0.50배) 등 낮게 보고되었다.³³⁾ 또 다른 최근 메타분석에서도 원격전이(위험도 0.44배), 재발률(위험도 0.63배), 20년 암특이 생존율(위험도 1.39)에 있어 하시모토 갑상선염 환자에서의 갑상선암 예후가 대조군에 비해 더 우월하였다.³⁴⁾ 현재까지의 연구결과들로 볼 때 하시모토 갑상선염 환자에서 갑상선암 발생 위험은 1.5-1.8배 높으나 예후가 불량한 것은 아니므로, 일률적으로 초음파검사를 권고할 근거는 없고, 임상 상황(결절이 의심되거나 비대칭적 갑상선종대가 관찰되는 경우 등)에 따라 초음파검사를 고려해야 한다.

부갑상선기능항진증 환자에서 갑상선암 선별검사의 역할

부갑상선기능항진증 환자에서 갑상선암 동반 비율은 2.1-11.3%로 알려져 있다.³⁵⁻³⁷⁾ 1975-1996년에 수술적 치료를 받았던 부갑상선기능항진증 환자 824명 중에서 일차성, 이차성, 삼차성에 따른 갑상선암의 빈도는 차이가 없이 2.6-3.2%였고,³⁵⁾ 1974-1999년에 수술한 일차성 부갑

상선기능항진증 환자 580명 중에서는 103명이 갑상선결절이 의심되어 갑상선절제술을 시행받았고, 그중 12명(2.1%, 12/580)에서 갑상선암이 발견되었다.³⁶⁾ 이에 반하여 2000년도 이후 최근의 보고에서는 그 빈도가 매우 높아, 2014-2017년에 일차성 부갑상선기능항진증으로 수술 받은 275명 중 31명(11.3%)에서 갑상선암이 동반되어 있었다.³⁷⁾ 진단된 갑상선암은 모두 유두암이었고 종양크기는 유두암만 진단 받은 대조군에 비해 작았으나(0.7 cm vs. 1.5 cm), 갑상선 피막 침범(capsule invasion)과 다발성 종양의 빈도는 의미 있게 높았다.³⁷⁾

MEN2A에서 발생하는 가족성 갑상선암이 아닌 산발성(sporadic) 부갑상선기능항진증 환자에서 발생한 갑상선암의 예후에 대해서는 문헌이 부족하여 갑상선암의 선별검사에 대한 근거는 없다. 다만, 수술의 적응증이 되는 부갑상선기능항진증검사를 위해 시행한 영상검사에서 갑상선결절이 발견된 경우에는 발견된 결절의 초음파 소견에 근거한 진단 및 치료를 시행한다.

소아 시기 방사선 치료 과거력이 있는 환자에서 갑상선암 선별검사의 역할

갑상선을 포함한 경부 방사선 조사력은 갑상선암 발생의 위험 인자이다. 특히, 방사선에 민감한 소아 시기 갑상선 부위로의 방사선 조사는 갑상선 양성 및 악성 결절 위험을 증가시킨다.³⁸⁾ 최근 소아암 예후가 향상되어 5년 생존율이 79%에 이르는 만큼³⁹⁾ 이차암 발생이 소아암의 장기예후에 있어 중요한 부분을 차지한다. 21개의 연구, 100,818명의 소아암 환자를 포함한 체계적 문헌고찰에 따르면,⁴⁰⁾ 연구마다 비교 대상군이나 방사선 조사 선량에 대한 구분이 상이하나, 1개 연구를 제외하고는 모두 갑상선암 위험도의 증가를 보였다. 방사선 조사량(Gy)에 따른 갑상선암 발생 상대위험도(relative risk) 값은 10 Gy까지 점차 증가하다가 10-30 Gy 구간에서 최대 정점(상대위험도 15.2)을 보이고 >40 Gy (상대위험도 5.1)에서 감소한다.⁴¹⁾

세부 암종별로 살펴보면, 신경모세포종(neuroblastoma)으로 16세 이전 치료받은 544명을 대상으로 한 연구에 따르면, 15년 추적기간 동안 13건의 이차암(갑상선암 5건, 유방암 3건 포함)이 발생하였는데, 방사선 치료는 이차암 발생 위험을 4.3배 증가시켰다.⁴²⁾ 피부 혈관종으로 영유아기 방사선 치료를 받은 3795명 연구에서 평균 35년의 추적기간 동안 11건의 갑상선암이 진단되었는데, 선량 의존적인 위험도 증가(초과상대위험, excess RR, 14.7 per Gy)를 보였다.³⁸⁾

독일의 소아암 등록자료(German Childhood Cancer

Registry) 연구를 보면, 소아암 생존자에서 갑상선암 발생 위험은 목 또는 척추 부위 방사선 조사를 받은 경우 6.6% (1 Gy 당 위험도 1.066배) 증가한 데 반해, 다른 신체 부위에 조사한 경우에는 증가하지 않았다.⁴³⁾ 갑상선암이 발생한 17명의 소아기 일차암 진단 중위 연령은 5세 (1-14세)였고, 갑상선암 진단 연령은 9.3년이 경과한 15세 (4.0-17.6세)였다. 이러한 결과들을 바탕으로 2018년 Childhood Cancer Guideline Harmonization Group에서 발표한 권고안에서는 소아암 생존자가 갑상선부위 포함한 방사선 치료뿐만 아니라 I¹³¹ metaiodobenzylguanidine (MIBG) 치료병력이 있으면 5년 후 갑상선암 선별검사가 권고되며, 1-2년 간격으로 면밀한 촉진 또는 3-5년 간격으로 갑상선초음파검사 시행을 권고하고 있다.⁴⁴⁾

임상적 혹은 우연히 발견된 갑상선결절의 적절한 검사법

갑상선결절이 발견되면 갑상선과 주위 경부 림프절에 관심을 둔 면밀한 병력청취 및 신체검사를 시행하여 갑상선암의 고위험군을 감별하여야 한다(Fig. 1).

혈액검사 및 핵의학영상 진단법

- 가. 갑상선결절의 초기 검사에 TSH를 포함한 갑상선기능검사를 시행하고, TSH가 정상보다 낮으면 갑상선스캔을 시행한다. 권고수준 1
- 나. 모든 갑상선결절에 대해 일률적인 혈청 갑상선글로불린 측정은 권고하지 않는다. 권고수준 1
- 다. 갑상선결절을 수술하거나 비수술적 치료를 시행하기 전 혈청 칼시토닌의 측정을 고려할 수 있다. 권고수준 2
- 라. ¹⁸F-FDG PET/CT에서 우연히 발견된 갑상선 내 국소 섭취(focal uptake) 병변은 갑상선암의 가능성이 높으므로 초음파 소견을 고려하여 병리진단검사를 시행한다. ¹⁸F-FDG PET/CT에서 미만 섭취(diffuse uptake)를 보이면서 초음파 및 임상검사서 만성 림프구성 갑상선염에 합당한 소견을 보이는 경우에는 추가적인 영상검사나 병리진단검사는 추천되지 않는다. 권고수준 1

1) 갑상선자극호르몬(thyroid stimulating hormone; TSH)과 갑상선스캔

갑상선결절이 발견되면 혈청 TSH를 포함한 갑상선기능검사를 시행한다. 혈청 TSH 농도가 낮지 않은 경우

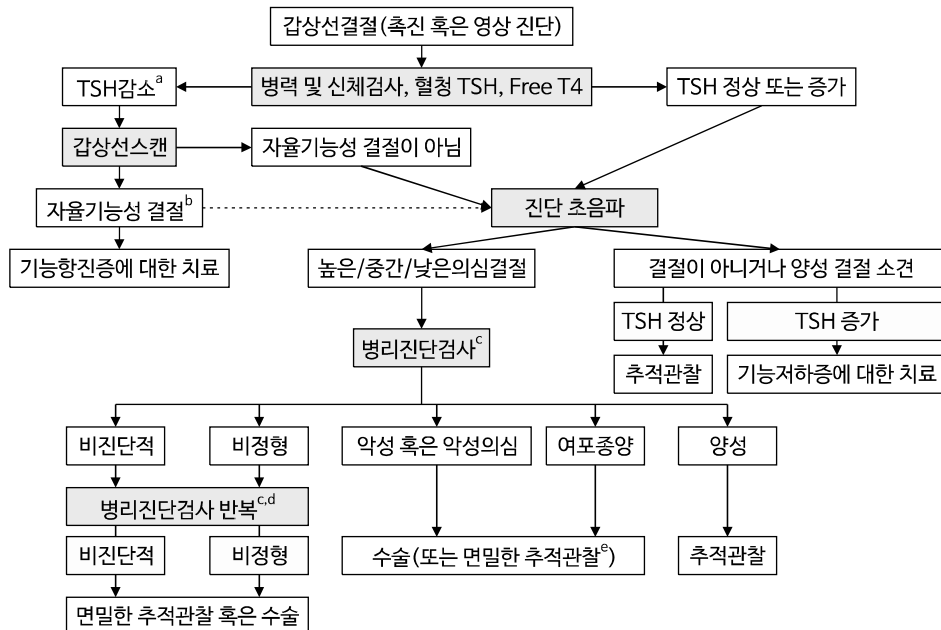


Fig. 1. 갑상선결절에 대한 검사 및 치료 알고리즘. ^a갑상선종독증의 원인 질환에 대한 추가적인 검사 및 치료가 필요할 수 있다. ^b초음파 소견이 있는 경우에는 이에 따라 병리진단검사 시행 여부를 결정한다. ^c병리진단검사로써 세침흡인검사(FNA)가 정확하고, 비용 대비 효율이 가장 큰 방법으로 일차적으로 권고된다. 중심바늘생검(CNB)은 FNA의 보완적 수단으로서 숙련된 시술자에 의해 선택적으로 고려할 수 있다. TSH가 증가된 경우에는 기능저하증에 대한 진단 및 치료를 병행한다. ^d병리진단결과에 보조적으로 악성 위험도를 계층화하기 위해 면역화학염색검사, 단일유전자변이검사 및 차세대염기서열을 기반으로 하는 유전자패널검사가 고려될 수 있다. ^e저위험군의 미세갑상선유두암 등에서는 임상상과 환자 선호도 등을 고려하여 즉각적인 수술 대신 면밀한 적극적 관찰(active surveillance)을 고려할 수 있다.

갑상선초음파를 시행한다. 갑상선초음파 시행의 의미는, 촉진되는 이상 소견이 정말 결절인지 확인할 수 있고, 초음파 소견에 의한 갑상선결절의 악성 위험도 분류 체계에 따라 결절의 악성 위험도를 예측할 수 있다는 점에 있다. 또한 갑상선초음파를 통해 촉진되는 주 결절 이외에 크기 및 초음파 소견상 병리진단검사가 필요한 결절을 추가로 발견할 수도 있다.^{5,45,46} 병리진단검사로써 세침흡인검사(FNA)가 정확하고, 비용 대비 효율이 가장 큰 방법으로 일차적으로 권고된다. 중심바늘생검(CNB)은 FNA의 보완적 수단으로서 숙련된 시술자에 의해 선택적으로 고려할 수 있다.^{11,47}

TSH가 정상보다 낮으면 결절이 자율기능성 결절 혹은 냉결절인지를 알기 위해 갑상선스캔을 시행한다.⁴⁸ 자율기능성 결절은 냉결절에 비해 악성의 가능성이 낮지만 초음파를 시행했다면 초음파 소견에 근거하여 필요에 따라 병리진단검사를 시행한다.⁴⁹ 만일 갑상선중독증이 있는 경우라면 갑상선중독증의 원인 질환에 대한 추가적인 검사 및 치료가 필요할 수 있다.

2) 혈청 갑상선글로불린(thyroglobulin; Tg) 측정

혈청 갑상선글로불린은 갑상선 여포세포에서 분비되며 양성이든 악성이든 대부분의 갑상선질환에서 혈청 갑상선글로불린이 증가할 수 있으므로 갑상선암의 진단에는 민감도와 특이도가 낮다.⁵⁰⁻⁵⁴ 최근 한 국내 연구에서 수술 전 혈청 갑상선글로불린 63 ng/mL를 기준으로 갑상선분화암의 초기 원격전이를 예측할 수 있음(곡면 아래면적[area under curve] 0.914, 민감도 84.2%, 특이도 90.6%)을 보고하고 있으나,⁵² 이에 대한 추가 연구가 필요하다.

3) 혈청 칼시토닌 농도 측정

갑상선수질암은 C cell에서 발현되는 신경내분비종양으로 대부분의 갑상선수질암은 칼시토닌을 분비한다.⁵⁵ 갑상선수질암의 10년 생존율은 약 75%로 종양과 림프절전이 병소를 수술적으로 완전하게 절제하는 것이 예후 향상에 매우 중요하기 때문에 조기 발견과 적극적인 치료가 필요하다.⁵⁶ 칼시토닌의 이용에 관해서는 몇 개의 전향적인 비무작위 연구들이 있으며⁵⁷⁻⁶² 선별검사로 칼시토닌 농도를 측정할 경우 조기에 C세포증식증과 갑상선 미세수질암을 진단할 수 있어 전반적인 생존율을 개선시킬 수 있음을 보여주었다.⁵⁷ 최근 16개 연구의 결절성 갑상선질환을 가진 72,368명의 혈청 칼시토닌 농도를 분석한 메타분석에 의하면,⁵⁵ 갑상선수질암의 유병률은 0.32%였으며 혈청 칼시토닌 농도 10 pg/mL를 기준으로

갑상선수질암 진단의 민감도 100% (95% 신뢰구간 99.7-100%), 특이도 97.2% (95% 신뢰구간 95.9-98.6%)였다. 혈청 칼시토닌 농도가 100 pg/mL 이상인 경우 거의 모든 환자에서 갑상선수질암이 진단되었기 때문에 갑상선수질암에 대한 적극적인 검사가 필요하고,⁶³ 반면 10-20 pg/mL에서는 5%에서 갑상선수질암이 진단되었다. 하지만 혈청 칼시토닌은 C cell hyperplasia를 유발하는 갑상선 염증이든, 만성신부전, 폐질환, 외상, 패혈증과 같은 갑상선질환과 무관한 다양한 상황에서도 상승할 수 있고 갑상선수질암의 유병률이 낮아, 대부분의 권고안에서 갑상선결절이 발견된 환자에서 일률적으로 칼시토닌 측정을 권하지는 않는다. 즉, 갑상선수질암의 낮은 유병률로 인해 양성예측률(positive predictive value)이 낮으므로 모든 갑상선결절 환자에서 혈청 칼시토닌 농도를 측정하는 것이 비용 효율적인 측면에서는 효율적이지 않을 수 있다.^{60,62,64,65} 그런데, 최근 몇몇 연구에서 갑상선결절을 수술하기 전에는 칼시토닌을 측정하는 것이 도움이 될 수 있음을 보고하였는데,^{66,67} 독일의 갑상선/부갑상선 수술 등록 자료를 분석한 연구에서는 29,590명의 환자에서 수술 전 칼시토닌을 측정하여 357명(1.2%)의 갑상선수질암을 수술 전에 진단할 수 있었다. 연구 결과, 남성에서는 혈청 칼시토닌 농도가 >15 pg/mL인 경우 갑상선수질암에 대한 민감도와 특이도가 각각 96%와 97%였고, 여성에서는 >7.9 pg/mL일 때 95%의 민감도와 98%의 특이도를 보였다.⁶⁶ 또 다른 1454명의 갑상선암 환자를 분석한 단일 기관 연구에서는 43명(3%)에서 갑상선수질암이 진단되었는데, 이 중 6명(14%)의 환자는 수술 전 혈청 칼시토닌검사를 통해 갑상선수질암을 발견하였다.⁶⁷ 이러한 결과들을 바탕으로 일부 유럽 권고안에서는 갑상선결절의 수술 또는 비수술적 절제 치료 전에는 혈청 칼시토닌 측정을 권고하고 있다.^{68,69} 이상을 고려하였을 때, 모든 갑상선결절의 혈청 칼시토닌 측정에 대한 근거는 충분하지 않으나, 수술 전 또는 비수술적 치료 전에는 혈청 칼시토닌 측정을 고려할 수 있다.

4) ¹⁸F-FDG PET/CT (¹⁸F-fluorodeoxyglucose positron emission tomography/computed tomography) 스캔

¹⁸F-FDG PET/CT 검사는 암 환자의 병기를 평가하기 위해 광범위하게 사용되고 있다. 일반적으로 새로 진단된 갑상선결절이나 갑상선질환 환자에서 ¹⁸F-FDG PET/CT 검사가 추천되지는 않으나, 다른 목적으로 시행한 ¹⁸F-FDG PET/CT 검사에서 우연히 갑상선의 비정상적인 섭취 증가 소견을 발견할 수 있다. ¹⁸F-FDG PET 검

사를 시행한 환자 중 1-2%에서 갑상선 국소 섭취 소견이, 2% 정도의 환자에서 미만 섭취 소견이 우연히 발견된다.⁷⁰⁻⁷²⁾ 갑상선에 국소 섭취 소견을 보이는 경우 임상적으로 갑상선결절과 일치하는 경우가 많고, 국소 섭취를 보인 결절은 악성 가능성이 높기 때문에 결절의 특성을 확인하기 위해 초음파검사가 권고되며, 초음파 소견을 고려한 추가적인 임상검사와 병리진단검사가 권고된다.^(68,70,71,73,74) 5151개 결절에 대한 59개 연구의 메타분석⁷⁵⁾에서 30.8% (95% CI 28.1-33.4%, 최소 10.34-최대 66.67%)의 다양한 악성 위험도가 보고되었다. 그런데, 악성 위험도는 초음파 소견에 따라 달라서, 2015년 K-TIRADS 구분에 따라 907개의 ¹⁸F-FDG PET/CT 검사에서 국소 섭취를 보인 결절에서 조직검사에 따른 악성 여부를 조사한 국내 연구⁷³⁾에 따르면, 양성 초음파 소견(K-TIRADS 2)을 보인 4개 중에서는 악성이 없었고, 286개의 낮은의심 초음파 소견 결절에서는 10.2%, 265개 중간의심 초음파 소견 결절에서는 52.1%, 352개 높은의심 초음파 소견 결절에서는 93.5%가 악성으로 나타났다. 1 cm 이상 크기 결절에서는 각각 0%, 7.4%, 41.2%와 92.4%의 빈도였다. 미국 ACR-TIRADS를 기준으로 하여 151개의 국소 섭취 결절을 분석한 연구⁷⁴⁾에서도 TR1 (양성 소견)에서 TR5 (높은의심 소견)까지 각각 0%, 16.7%, 13.2%, 23.7%, 68.1%의 악성도를 보고하였다. 반면 ¹⁸F-FDG PET/CT 검사에서 미만 섭취를 보이는 경우에는 대부분 하시모토 갑상선염 등의 미만성 갑상선질환이 있는 경우가 많아 갑상선 기능검사가 필요하며, 결절 유무를 확인하기 위해 갑상선초음파검사가 필요할 수 있다. 임상 소견과 초음파검사 소견이 미만성 갑상선질환에 합당한 경우에는 추가적인 영상검사나 병리진단검사는 거의 필요하지 않으나, 전형적 미만성 갑상선질환이 아닌 경우에는 임상 상황을 고려하여 다른 악성 종양의 갑상선 전이나 림프종 등의 질환을 감별하기 위해 병리진단검사가 필요할 수 있다.

갑상선초음파

갑상선초음파는 비침습적 검사이므로 환자에게 위해를 가하지 않고 시행할 수 있는 검사이며, 갑상선결절 및 암을 진단하는 민감도뿐 아니라 암 위험에 대한 정확도 역시 높은 검사로 알려져 있다.⁷⁶⁾ 초음파검사는 촉진 또는 다른 영상검사서 갑상선결절이 의심되는 경우, 갑상선결절 여부를 확인하고 암 위험도를 예측할 수 있는 가장 좋은 검사이다.⁷⁷⁾ 결절이 악성이라면 동반 림프절전이에 대한 평가가 중요하므로, 결절이 의심되거나 존재하는 환자에서 갑상선초음파를 시행할 때에는 경부

림프절을 함께 평가하여야 한다.

초음파 소견을 기초로 갑상선결절의 암 위험도를 예측하는 여러 분류 체계들이 전문 학회들에서 제시되었으나 아직 국제적으로 표준화되어 있지 않다.^{9,78-82)} 국내에서는 2021년 대한갑상선영상의학회에서 개정한 초음파 소견에 의한 갑상선결절의 악성 위험도 분류체계(K-TIRADS)¹²⁾에 따라 갑상선결절의 암 위험도 및 병리진단검사 기준을 적용하도록 한다.

가. 갑상선결절이 존재하거나 의심되는 모든 환자에서 경부 림프절 평가를 포함한 갑상선초음파검사를 권고한다. 권고수준 1

1) 초음파 소견을 바탕으로 한 갑상선암 위험도 예측

갑상선결절의 초음파 소견으로 갑상선암 위험도를 예측할 수 있는데, 여러 연구들에서 제시된 주요 암 의심 소견은 점상 고에코 병변(punctate echogenic foci) 혹은 미세석회화, 비평행 방향성(nonparallel orientation) 혹은 앞뒤가 긴 모양(taller than wide shape), 불규칙적 경계(침상 혹은 소엽성 경계), 고형(solid), 저에코 소견 등이다.⁸³⁻⁸⁷⁾ 이 중에서 점상 에코(punctate echogenic foci) 혹은 미세석회화, 불규칙한 경계, 비평행 방향성(nonparallel orientation) 혹은 앞뒤로 긴 모양(taller than wide) 소견은 갑상선암 진단 민감도는 낮으나 특이도가 높은 소견이다. 이러한 갑상선암 의심 초음파 소견은 주로 유두암을 예측하는 소견들이며 여포암에서는 이러한 초음파 소견은 드물다.

이상의 초음파 소견에 기반하여 2021년 대한갑상선영상의학회에서 개정한 갑상선결절의 악성 위험도 분류체계(K-TIRADS)에서는 갑상선결절을 초음파 유형에 따라서 갑상선암 높은의심(high suspicion), 중간의심(intermediate suspicion), 낮은의심(low suspicion), 양성(benign)으로 분류하였다(Table 2).^{12,87)}

갑상선결절의 암 위험도는 결절의 초음파 소견들이 결합된 유형에 따라서 결정되는데, 높은의심 결절은 악성 가능성이 높은 결절로 저에코 고형결절에서 암 의심 소견이 동반된 경우이며, 중간의심 결절은 악성 가능성이 중간 정도의 결절이며 암 의심 소견이 없는 저에코 고형결절이나 부분 낭성 혹은 등에코/고에코 결절에서 암 의심 소견이 동반된 경우이다. 낮은의심 결절은 악성 가능성이 낮은 결절로 암 의심 소견이 없는 부분 낭성 혹은 등에코/고에코 결절이며, 양성 결절은 악성 가능성이 거의 없는 결절로 해면모양을 동반한 등에코/고에코

Table 2. 2021 K-TIRADS에 기초한 갑상선결절의 암 위험도 및 병리진단검사 기준^a

카테고리	초음파 유형	암 위험도(%)	FNA/CNB ^b	
5	높은의심	암 의심 초음파 소견 ^c 이 있는 저에코 고형결절	>60	>1 cm ^d
4	중간의심 ^e	1) 암 의심 초음파 소견이 없는 저에코 고형결절 혹은 2) 암 의심 초음파 소견이 있는 부분 낭성 혹은 등/고에코 결절 3) 완전히 석회화된 형태를 보이는 결절 ^f	10-40	>1-1.5 cm ^g
3	낮은의심	암 의심 초음파 소견이 없는 부분 낭성 혹은 등/고에코 결절	3-10	>2 cm
2	양성 ^h	1) 등/고에코의 해면모양 결절 2) 낭성 부분 내에 혜성꼬리 인공음영(comet-tail artifact)을 보이는 고에코 병변(echogenic foci)을 동반한 부분 낭성 결절 3) 순수 낭종	<3	해당하지 않음 ⁱ
1	무결절	-	-	-

CNB: core needle biopsy, FNA: fine needle aspiration, K-TIRADS: Korean Thyroid Imaging Reporting and Data System
^a경부 림프절전이 의심, 명백한 주변 구조물로의 피막외 침범(기도, 후두, 인두, 되돌이 후두신경, 또는 갑상선 주위 혈관), 확인된 원격전이, 또는 갑상선수질암 의심 등의 불량한 예후 인자를 가진 경우에는 결절의 크기와 무관하게 가장 의심스러운 결절에서 병리진단검사를 시행한다.

^bFNA는 가장 많이 사용되는 일차적 병리진단검사법이며, CNB는 FNA의 보완적 병리진단검사법으로 숙련된 시술자에 의해 선택적으로 시행될 수 있다.^{11,47)}

^c점상 고에코 병변(punctate echogenic foci) 혹은 미세석회화, 비평행 방향성(nonparallel orientation) 혹은 앞뒤가 긴 모양(taller than wide), 불규칙적 경계(침상 혹은 소엽성 경계).

^d크기가 작음(>0.5 cm 및 ≤1 cm) 높은의심 결절에서 되돌이 후두신경의 경로를 따라 기도 또는 후내측 피막외 부착이 의심되는 경우 수술이 필요한 고위험 갑상선암일 수 있어 병리진단검사가 권고된다. 크기가 작음(>0.5 cm 및 ≤1 cm) 높은의심 결절에서 임상적 고위험 특성이 동반되지 않는 경우 적극적 관찰 등 치료 계획 수립을 위해 성인에서 병리진단검사가 고려될 수 있다. 소아의 경우 임상적인 소견을 고려하여 크기가 작음(>0.5 cm 및 ≤1 cm) 높은의심 결절에서 병리진단검사가 고려되어야 한다.

^e명확히 구분되는 결절 없이 광범위한 실질내 점상 고에코 병변(parenchymal punctate echogenic foci) 혹은 미세석회화를 보여 미만성 경화 아형(diffuse sclerosing subtype) 유두암이 의심되는 경우와 미만성 침습적 병변(전이나 림프종과 같은 침습적 악성 종양 의심)은 중간의심(K-TIRADS 4) 결절로 간주한다.

^f초음파 영상에서 후방음향음영으로 인해 결절의 초음파 특성을 확인하기 어려운 완전히 석회화된 형태를 보이는 결절(entirely calcified nodules).

^g병리진단검사의 결절 크기 기준은 초음파 소견, 결절 위치, 임상적 위험 인자, 환자 특성(연령, 동반질환, 선호도)을 고려하여 1-1.5 cm의 범위 안에서 결정한다.

^h암 의심 초음파 소견이 동반된 결절도 포함된다.

ⁱ일반적으로 병리진단검사 대상에 해당하지 않으나, 지속적으로 의미 있게 크기가 커지는 결절 또는 수술적 치료를 계획하는 결절에서 생검이 시행될 수 있으며, 고주파 혹은 에탄올절제술 치료 예정인 결절은 치료 전 병리진단검사를 시행해야 한다.

의 결절, 낭성 부분 내 혜성꼬리 인공음영(comet-tail artifact)을 보이는 고에코 병변(echogenic foci)을 동반한 부분 낭성 결절, 혹은 순수 낭종이다.

2) 갑상선결절의 악성 위험도에 따른 병리진단검사 시행 기준

갑상선결절의 병리진단검사(FNA/CNB) 시행 기준은 일반적으로 결절의 초음파 소견에 따른 암 위험도와 결절의 크기에 의해서 결정된다. 초음파 소견에서 암 위험도가 높은의심인 결절은 크기가 1 cm보다 큰 결절에서, 중간의심 결절은 임상 소견, 초음파 소견, 환자 요인을 고려하여 1 cm보다 크거나 1.5 cm보다 큰 결절에서, 낮은의심 결절은 2 cm보다 큰 결절에서 병리진단검사를 시행한다. 초음파 소견 상 양성 결절은 암 가능성이 거의 없기 때문에 진단 목적의 병리진단검사는 필요하지 않으나 지속적으로 크기가 커져 치료를 계획하는 경우 병리진단검사가 시행될 수 있다.

1 cm 이하의 결절에서 병리진단검사 시행 기준에 관해서는 아직까지 이견이 많다. 단, 경부 림프절전이 의심, 명백한 주변 구조물로의 피막외 침범(기도, 후두, 인두, 되돌이 후두신경, 또는 갑상선 주위 혈관), 확인된 원격전이, 갑상선수질암 의심 등의 불량한 예후 인자를 가진 경우 즉각적 치료가 필요할 수 있기 때문에 결절 크기와 무관하게 가장 의심스러운 결절에서 병리진단검사가 권고된다. 수술이 필요한 고위험 갑상선암 가능성이 있는 기도 혹은 되돌이 후두신경 경로를 따라 갑상선 후내측 피막외 붙어있는 높은의심 결절(>0.5 cm 및 ≤1 cm)은 병리진단검사가 권고된다. 크기가 작음(>0.5 cm 및 ≤1 cm) 높은의심 결절의 경우에 적극적 관찰 등 치료 결정을 위해 성인에서 병리진단검사가 고려될 수 있으며,⁸⁸⁾ 소아의 경우 높은의심 결절은 크기가 작더라도(>0.5 cm 및 ≤1.0 cm) 임상적 소견을 고려하여 병리진단검사가 시행될 수 있다.^{29,89)}

갑상선결절의 병리진단에 있어 병리진단검사(세침흡인검사, 중심바늘생검)와 분자표지자검사의 역할

- 가. 세침흡인검사(FNA)는 갑상선결절의 병리진단에 있어 가장 좋은 검사이다. 권고수준 1
- 나. 갑상선결절의 FNA 결과는 Bethesda system에 기술된 진단 범주에 따라 보고한다. 권고수준 1
- 다. 갑상선결절의 중심바늘생검(CNB) 결과는 대한갑상선학회 병리진단 권고안의 진단 범주에 따라 보고한다. 권고수준 2
- 라. 병리진단 범주에 따라 악성도 평가 및 수술적 절제 여부 결정에 도움을 얻기 위해 임상적인 위험 요소, 초음파 소견 및 환자의 선호도 등을 고려하여, 분자표지자검사를 시행할 수 있다. 권고수준 3

갑상선암의 병리진단검사 방법으로는 FNA와 CNB가 있으며, 병리진단에 보조적으로 분자표지자검사가 시행될 수 있다. FNA는 갑상선결절을 진단하는 데 정확하고, 비용 대비 효용이 가장 큰 방법으로 우선적으로 고려하여야 한다. CNB는 FNA의 보완적 병리진단검사법으로서 결절의 특성을 고려하여 숙련된 시술자에 의해 선택적으로 시행될 수 있다. 병리진단 결과에 보조적으로 악성 위험도를 계층화하기 위해, 임상적인 위험 요소, 초음파 소견 및 환자의 선호도 등을 고려하여, 면역화학염색검사, 단일유전자변이검사 또는 차세대염기서열을 기반으로 하는 유전자패널검사 등의 분자표지자검사가 고려될 수 있다.

FNA의 결과는 “The Bethesda System for Reporting

Thyroid Cytopathology”에 따라 6개 범주로 보고한다. Bethesda system은 2010년 제1판,⁹⁰⁾ 2018년 제2판으로 출판되었으며,⁹¹⁾ 2023년 제3판으로 개정된다.

Bethesda system (제3판)은 6개의 범주, 즉 1) 비진단적, 2) 양성, 3) 비정형(atypia of undetermined significance; AUS), 4) 여포종양, 5) 악성의심, 6) 악성으로 구성되어 있으며, 문헌검토와 전문가 의견을 통하여 범주별로 악성도를 예측하여 제시하고 있다(Table 3).^{92,93)}

FNA의 주된 진단명은 항상 일정한 용어를 사용하여 임상적 의미를 명확히 하여야 한다. Bethesda system 제2판까지는 범주 1, 범주 3, 범주 4에서 2개의 진단 용어가 제시되었으나, 주 진단명에 2개의 용어를 각기 다른 의미를 가진 것으로 사용하는 것은 권장되지 않았다. 따라서 2023년 Bethesda system 제3판은 6개 범주에서 모두 한 가지의 용어만 사용하도록 개정하였다(Table 3). 범주 1에서 nondiagnostic 혹은 unsatisfactory에서 nondiagnostic만 사용하도록 하였으며, 범주 3에서 AUS 혹은 follicular lesion of undetermined significance (FLUS)의 2가지 용어 중에서 AUS만 사용하도록 하였다. 마찬가지로 범주 4에서 ‘여포종양’과 ‘여포종양의심’을 서로 다른 의미로 사용할 수도 있기 때문에 Bethesda system 제3판에서는 ‘여포종양’ 한 가지 용어로 통일하였다. 범주 3과 범주 4에서 종양 세포핵의 비정형을 보이는 아형은 세포핵의 비정형을 보이지 않는 아형보다 악성도는 2-3배 더 높은 것으로 보고되어, 주 진단명과 더불어 세부 아형을 구분하는 것은 권장된다.⁹⁴⁾ 각 의료 기관마다 Bethesda system의 6개 진단 범주의 악성도를 독립적으로 평가하여 임상 의가 위험도를 예측할 수 있게 지침을 제시하고, 범주 3과 범주 4의 미결정 세포검사 결과의 경우에는 적절한 분자표지자검사를 선택할 수 있도록 도움을 주어야 한다.

CNB의 병리진단은 FNA와 동일한 6개 범주체계를 따르고 있다.¹¹⁾ CNB는 FNA의 보완적 수단으로 갑상선

Table 3. 갑상선 세침흡인검사 진단법에 대한 2023년 Bethesda system 진단 범주와 예측 악성도^{92,93)}

진단 범주	Bethesda system의 예측 악성도 ^a (% [범위])	소아 환자에서 예측 악성도 ^a (% [범위])	악성에서 NIFTP 제외 시 예측 악성도 ^a (%)
I. 비진단적(nondiagnostic)	13 (5-20)	14 (0-33)	12
II. 양성(benign)	4 (2-7)	6 (0-27)	2
III. 비정형(atypia of undetermined significance)	22 (13-30)	28 (11-54)	16
IV. 여포종양(follicular neoplasm)	30 (23-34)	50 (28-100)	23
V. 악성의심(suspicious for malignancy)	74 (68-83)	81 (40-100)	65
VI. 악성(malignant)	97 (97-100)	98 (86-100)	94

NIFTP: non-invasive follicular thyroid neoplasm with papillary-like nuclear features

^a예측 악성도는 Bethesda system 제3판을 따랐다.

Table 4. 갑상선 중심비늘생검의 진단 범주와 예측 악성도¹¹⁾

진단 범주	진단 빈도 (%) ⁹⁵⁻¹¹⁶⁾	추적관찰 혹은 수술적 절제를 시행한 결절에서 실제 악성도 (%) ^{95-98,100-106,108-110,112,113,115,116)}	NIFTP 반영 시 악성도 변화 ^{96,100,101)}
I. 비진단적(nondiagnostic)	2-3	18-50	변화 없음
II. 양성(benign)	40-52	2-6	변화 없음
III. 비정형(indeterminate)	7-14	32-45	24% 감소(24-34)
IV. 여포종양(follicular neoplasm)	5-9	46-57	20% 감소(37-45)
V. 악성의심(suspicious for malignancy)	2-3	96-100	변화 없음
VI. 악성(malignant)	23-34	100	변화 없음

NIFTP: non-invasive follicular thyroid neoplasm with papillary-like nuclear features

결절을 진단하는 유용한 검사이다. CNB 결과는 대한갑상선학회 병리진단 권고안의 진단 범주에 따라 6개의 범주로 진단한다.¹¹⁾ FNA의 Bethesda system과 동일한 범주 체계로, 1) 비진단적, 2) 양성, 3) 비정형, 4) 여포종양, 5) 악성의심, 6) 악성으로 구성되어 있으며, 문헌검토에 따라 범주별로 진단 빈도와 악성 예측도는 Table 4⁹⁵⁻¹¹⁶⁾와 같다.

비진단적 결과(nondiagnostic)

- 가. 초기 FNA에서 비진단적으로 진단된 결절은 초음파유도 하에 병리진단검사를 재시행한다. 권고수준 1
- 나. 반복적인 병리진단검사에서도 비진단적인 양성 결절(단, 초음파 소견에서 악성을 시사하는 높은의심 소견이 없는 경우)은 주의 깊게 추적관찰하거나 수술적 절제가 필요할 수 있다. 권고수준 3
- 다. 반복적인 병리진단검사에서도 비진단적 결과가 나오는 경우, 초음파 소견상 악성이 강력히 의심되거나, 추적관찰 동안 20% 이상 크기가 증가하거나, 임상적으로 악성의 위험도를 가진 경우에는 진단을 위해 수술적 절제를 고려한다. 권고수준 3

FNA에서 비진단적 결과는 검체의 적절성(보존이 잘된 10개 이상의 여포세포로 이루어진 세포 군집이 6개 이상 보아야 함) 기준에 미흡한 경우이다. 예외적으로, 아무리 세포가 적게 나오더라도 뚜렷한 비정형 세포가 보일 때는 비진단적으로 진단하지 않으며, 심한 염증을 동반한 고형결절이거나 콜로이드 결절일 경우에는 세포가 적게 나오더라도 양성으로 진단할 수 있다.¹¹⁷⁾ CNB에서 비진단적 검체의 비율은 FNA보다 낮으나 갑상선 외부의 조직만 생검되었거나, 병변 내부가 생검되었다 하더라도 석회화, 섬유화 등의 조직 변화로 인해 종양세포가 전혀 보이지 않을 경우에 비진단적으로 진단한다.¹¹⁾

초기에 비진단적인 결과로 진단되었더라도 초음파유도하 FNA를 재시행하면(가능하다면 현장에서 세포학적 평가 시행) 검체의 적절성을 상당히 높일 수 있다.¹¹⁸⁾ FNA를 반복하는 경우에는 이전 생검에 의해 발생하는 반응성 세포학적 변화로 인한 위양성 결과를 방지하기 위해 첫 번째 FNA 시행 후 적어도 3개월 이내에는 시행하지 말아야 한다는 제안이 있었다.¹¹⁹⁾ 그러나 최근 연구에서는 두 번째 검사 전 대기 기간과 진단율 및 정확도 간 유의한 연관성이 관찰되지 않는 것으로 보고되고 있어, 비진단적 결과 후 3개월의 대기 기간의 필요성은 불확실하다.¹²⁰⁻¹²²⁾ 특히 임상 소견이나 영상 소견에서 악성이 의심된다면 더 짧은 기간 내에 FNA를 시행하는 것이 적절하다. 다만, 비진단적인 결과와 달리 비정형 결과로 인해 FNA를 재검사하는 경우에는 3개월 이상의 대기 기간이 더 적절하다는 연구도 있다.¹²²⁾

FNA를 재시행한 경우 결절의 양성 부분이 50% 이하이면 진단율이 60-80%에 이른다. 양성 부분이 많을수록 재검 시에도 비진단적인 결과를 얻을 가능성이 더 높다.¹²³⁻¹²⁵⁾ FNA에서 비진단적 결과를 보인 결절에서 FNA를 재시행했을 경우 28.1-40.0%에서 반복하여 비진단적 결과가 나오는 반면, CNB를 시행했을 경우에는 1.1-3.8%에서만 비진단적 결과를 보여, CNB는 FNA의 비진단적 결과를 낮추는 데 도움이 되는 검사법이다.¹²⁶⁻¹²⁹⁾ 반복적으로 비진단적 결과를 보이는 경우 초음파 소견이 악성의 가능성을 파악하는 데 도움이 된다. 한 연구에 의하면 2회 비진단적 결과를 보인 결절 중 초음파에서 높은의심 소견(미세석회화, 침상 경계, 앞뒤로 긴 모양 또는 저에코)을 보이는 경우 25%가 악성이었으나, 악성의심 소견이 없는 경우에는 단 4%만 악성이었다.¹³⁰⁾

FNA에서 비진단적 결과를 보인 결절은 Bethesda system을 기반으로 한 대규모의 연구에서, 소아에서는 11.4% (95% 신뢰구간 8.5-14.2%), 성인에서는 12.2% (95% 신뢰구간 9.3-15.1%)를 차지하였으며, 그중 소아는 21.0%

(95% 신뢰구간 14.2-27.9%)에서, 성인은 13.9% (95% 신뢰구간 11.2-16.7%)에서 수술적 절제를 받았다.^{131,132} 비진단적 결과로 진단된 후 수술로 절제된 검체 중에서 소아는 15.7% (95% 신뢰구간 8.0-23.3%)에서, 성인은 19.1% (95% 신뢰구간 14.2-24.2%)에서 악성으로 판명되었다.^{131,132} 그러므로, 반복적인 병리진단검사에서도 비진단적인 경우, 초음파 소견에서 악성을 시사하는 높은의심 소견이 없는 경우에는 주의 깊은 추적관찰을 할 수 있으나, 초음파 소견상 악성이 강력히 의심되거나, 추적관찰 동안 20% 이상 크기가 증가하거나, 임상적으로 악성의 위험도를 가진 경우에는 진단을 위해 수술적 절제를 고려한다.

양성(benign)

가. 병리진단검사서 양성인 결절은 즉각적인 추가 검사나 치료가 필요하지 않다. 권고수준 1

갑상선 FNA에서 양성으로 진단된 결절의 악성 위험도는 1-3%로 보고되고 있다.¹³³⁻¹³⁷ 결절의 크기와 FNA의 정확도의 연관성을 조사한 결과, 결절의 크기가 3-4 cm 이상인 경우 악성률이 더 높다는 보고가 있으나,¹³⁸⁻¹⁴⁰ 장기간 추적관찰한 연구에서도 위음성률은 미미하였고, 갑상선암으로 인한 사망은 없었다.¹⁴¹ 따라서 갑상선결절의 크기가 4 cm 이상이고 양성 세포 결과를 보이는 경우 작은 결절과 다르게 다루어야 하는지는 아직 명확하지 않다. 그러나, 이와는 상반된 연구 결과도 존재하여, 크기보다는 높은의심 초음파 소견을 보이는 경우에 위음성률이 더 높았다.¹⁴²⁻¹⁴⁴ 그러므로 특히 높은의심 초음파 소견을 보이는 경우에는 이에 대한 고려가 필요하다.

비정형(AUS)

가. 병리진단 범주 3 비정형(AUS) 결과를 보이는 결절의 경우, 임상적인 위험 인자, 초음파 소견, 환자의 선호도와 실행 가능성을 고려하여, 초음파 추적결과 관찰을 하거나 진단적 수술 결정을 위한 악성도 평가에 도움을 얻기 위해 반복적인 FNA, CNB, 또는 분자표지자검사를 시행해 볼 수 있다. 권고수준 3

나. FNA 또는 CNB 재검, 분자표지자검사 등이 시행되지 않았거나 결론에 이르지 못했을 경우, 임상적인 위험 인자, 초음파 소견, 환자의 선호도에 따라 초음파 추적관찰 또는 진단적 수술이 시행될 수 있다. 권고수준 2

진단 범주 3 비정형은 범주 2 양성으로 진단할 수는 없을 정도의 이형성을 보이지만, 범주 4 여포종양, 범주 5 악성의심, 혹은 범주 6 악성으로 진단하기에는 불완전한 세포의 구조적 혹은 핵 모양의 이형성을 보일 때 진단된다.¹⁴⁵ CNB는 FNA의 Bethesda system 진단 체계를 따르고 있으나 조직병리학적 진단 용어를 채택함에 따라 범주 3에서 미결정병변(indeterminate lesion) 사용을 권장하였다.¹¹ 그러나, 각 기관별 상황에 따라 AUS 혹은 FLUS 용어도 사용되고 있다.

FNA에서 Bethesda system에서 초기에 비정형 진단을 7% 이내의 제한된 범위에서 사용하도록 권장하였고 이후 많은 기관들이 이 기준을 충족하였다. 제2판에서는 실제 임상 현장을 고려하여 10% 이내로 진단하도록 권장하고 있다. 최근까지 보고된 논문에 의하면, 전체 갑상선 FNA 검체 중에서 소아는 10.5% (95% 신뢰구간 7.0-13.5%)에서, 성인은 8.0% (95% 신뢰구간 6.1-9.9%)에서 비정형으로 진단되었다.^{131,132} 비정형 결절을 수술로 절제하는 비율은 소아에서 62.6% (95% 신뢰구간 50.3-74.9%), 성인에서 36.2% (95% 신뢰구간 29.9-42.5%)로 소아에서 더 높다.^{131,132} 수술 후 악성으로 판명되는 비율은 소아에서 37.0% (95% 신뢰구간 24.0-50.0%), 성인에서 30.5% (95% 신뢰구간 24.2-37.0%)였다.^{131,132}

비정형 세포 결과를 보이는 경우, 경험이 많은 병리과 전문의에게 슬라이드의 재판독을 의뢰해 볼 수 있다. 실제 이러한 방법을 통하여 많은 예가 양성 또는 비진단적인 범주로 재분류되면서, 전체적인 진단의 정확도가 상승되는 것으로 알려져 있다.^{146,147} 비정형으로 나온 결절에 대해서 FNA를 다시 시행하는 경우 대부분 진단적인 결과를 얻을 수 있지만, 10-30%는 다시 비정형으로 진단된다. FNA에서 비정형으로 진단된 경우 CNB를 시행함으로써 반복적 비정형으로의 진단 비율을 줄일 수 있다.^{126,148-150}

비정형 결과를 보이는 결절의 악성 위험도를 계층화하기 위해 분자표지자검사가 이용될 수 있다. 비정형 결과를 보이는 경우 *BRAF* 유전자변이 단독 검사는 갑상선유두암 진단에 대한 특이도가 높으나, 이의 암 진단에 대한 민감도와 특이도는 유두암의 유병률에 따라 영향을 많이 받는다. 즉, *BRAF* 유전자변이 빈도가 낮은 비정형에 속하는 결절에서 시행할 경우 악성에 대한 진단 민감도가 낮아서,^{151,152} *BRAF* 유전자변이 유병률이 낮은 지역에서는 *BRAF* 유전자변이 단독 검사의 진단 민감도가 낮으나, *BRAF* 유전자변이 빈도가 높은 아시아에서는 이의 검사만으로도 악성 위험도(risk of malignancy)가 33.4-56.5%에서 71.1-87.9%로 높아짐이 보고되었다.¹⁵³

한편 차세대염기서열을 기반으로 하는 유전자패널검사는 다수의 유전자변이와 발현 정도를 동시에 분석함으로써 비정형 혹은 여포종양 결과를 보이는 결절의 진단 정확도를 높일 수 있다.¹⁵⁴⁾ 유전자패널검사법을 비정형 혹은 여포종양 결절 대상으로 시행하였을 경우 악성 진단에 대한 성적은 민감도 74-94%, 특이도 68-85%, 음성 예측도 92-97%, 양성 예측도 43-74%를 보였다.¹⁵⁵⁻¹⁵⁹⁾ 최근의 체계적 문헌고찰에서 비정형 결절을 대상으로 한 유전자패널검사의 악성 위험도는 검사를 시행하지 않은 경우 17.0-26.0%와 비교하여 27.1-43.0%로 상승함을 보고하였으며,¹⁵³⁾ 2개 이상의 유전자변이 등의 나쁜 예후와 연관된 유전자변이가 발견되거나 고위험의 유전자 발현 양상이 발견되면 적극적인 치료 결정에 도움을 줄 수 있다.

비정형으로 진단된 결절에서 초음파 소견은 결절의 악성도를 예측하는 데 도움이 되며, 높은의심 초음파 소견을 갖는 결절에서 암 위험도가 높다.^{144,160,161)}

그러므로, 비정형으로 진단된 경우, 임상 또는 초음파 소견에서 의심되는 소견과 환자의 선호도 및 실행 가능성 등을 고려하여 초음파 추적관찰을 하거나 진단적 수술을 결정하기 전에 악성도 평가에 도움을 얻기 위해 반복적인 FNA, CNB, 또는 분자표지자검사를 시행해 볼 수 있다. 추가 검사가 시행되지 않았거나 검사 후에도 결론에 이르지 못했을 경우, 임상적인 위험 인자, 초음파 소견, 분자표지자검사 결과, 환자의 선호도에 따라 초음파 추적관찰 또는 진단적 수술을 고려한다.

여포종양(follicular neoplasm)

- 가. 여포종양으로 진단된 2 cm 이상의 종양에서 종양의 크기가 커질수록 악성 위험도가 증가하므로 수술을 고려한다. 다만, 2 cm 미만의 크기에서도 악성 위험도가 있어 임상 소견을 참고하여 진단을 위한 수술을 고려할 수 있다. 권고수준 2
- 나. 임상적인 소견과 초음파 소견을 참고하여 초음파 추적관찰 또는 악성도 평가와 수술 결정을 위한 분자표지자검사를 진행할 수 있다. 임상적인 의사 결정에 환자의 선호도와 실행 가능성이 고려되어야 한다. 권고수준 3

Bethesda system에서 여포종양은 세포 밀도가 높은 검체로 1) 여포세포가 유두암의 핵의 특징 없이 세포 균집 또는 소포 형태의 구조적인 변화를 보이는 경우, 2) 소포 형태의 세포 균집이 유두암 핵의 특징을 보이는 경우, 또는 3) 거의 대부분 호산성세포(oncocytic 또는 Hürthle

cell)로만 구성된 경우에 적용된다.¹⁶²⁾

2016년 non-invasive follicular thyroid neoplasm with papillary-like nuclear features (NIFTP) 진단명이 도입된 이후¹⁶³⁾ 유두암 세포핵의 특징을 보일지라도 소포 형태의 구조적인 변화를 보이고 유두 구조는 보이지 않는 경우에는 대부분 여포종양으로 진단된다. FNA에서 범주 4 여포종양으로 진단되는 비율은 소아에서 6.1% (95% 신뢰구간 4.2-8.0%), 성인에서 6.1% (95% 신뢰구간 4.5-7.7%)이다. CNB의 여포종양 진단 비율은 8-18%로 FNA보다 더 높다.^{96,100,101)}

FNA로 진단된 여포종양에서 수술 비율은 소아에서 84.3% (95% 신뢰구간 75.2-93.4%), 성인에서 60.5% (95% 신뢰구간 54.5-66.5%)로 소아에서 더 높다.^{131,132)} 수술 후 악성 비율은 소아에서 41.4% (95% 신뢰구간 27.0-55.9%), 성인에서 28.9% (95% 신뢰구간 26.2-31.6%)였다. 국내 환자를 대상으로 시행된 연구에 따르면, CNB에서 여포종양으로 진단된 결절에서 수술 후 NIFTP 혹은 악성으로 판명되는 비율은 53-58%였다.^{96,100,101)}

14개의 관찰연구, 2016개의 여포종양으로 진단된 종양을 포함한 종합된 근거 합성 결과에 따르면, 크기에 따라서는 여포종양으로 진단된 종양 크기가 4 cm 이상인 경우, 4 cm 미만인 종양에 비해 악성 위험도 2.29배 (95% 신뢰구간 1.68-3.11)로, 4 cm 이상인 종양에서 악성도가 높았다.¹⁶⁴⁻¹⁷²⁾ 종양의 크기가 3 cm 이상인 경우에는 3 cm 미만인 종양에 비해 악성 위험도 2.39배(95% 신뢰구간 1.45-3.95)로, 3 cm 이상인 종양에서 악성 위험도가 높았다.^{168,173,174)} 종양 크기가 2 cm 이상인 경우가 2 cm 미만인 종양에 비해 악성 위험도 1.63배(95% 신뢰구간 1.13-2.35)로, 2 cm 이상인 종양에서 악성 위험도가 높았다.^{168,169,175,176)} 즉, 병리진단검사에서 여포종양으로 진단된 종양에서 종양 크기가 2 cm, 3 cm, 4 cm 이상인 경우가 기준 크기 미만인 경우에 비해 악성 위험도가 각각 1.63배, 2.39배, 2.29배로 증가하였다. 크기 기준에 따른 악성 진단 빈도를 보면 4 cm 이상인 경우 악성 진단 빈도는 360건 중 137건(38.1%), 4 cm 미만인 경우에는 905건 중 207건(22.9%)이고, 3 cm 이상인 경우에는 138건 중 41건(29.7%), 3 cm 미만인 경우에는 280건 중 49건(17.5%), 2 cm 이상인 경우에는 301건 중 106건(35.2%), 2 cm 미만인 경우에는 342건 중 84건(24.5%)으로, 기준 크기 미만이라도 상당한 비율(18-25%)에서 악성으로 진단되었다. 위의 결과를 토대로 종합해 보면, 진단된 2 cm 이상의 여포종양은 크기가 커질수록 악성 위험도가 증가하므로 수술을 고려하여야 한다. 또한, 2 cm 미만이라도 악성 진단 빈도가 수술을 배제할 수 있을 정도는 아

니므로, 임상 상황, 초음파 소견 등을 고려하여 수술을 고려할 수 있다. 그러나, 임상적인 소견과 초음파 소견을 고려한 임상적인 의사 결정과 환자의 선호도 및 실행 가능성에 따라 초음파 추적관찰 또는 수술 결정을 위한 악성도 평가를 위해 분자표지자검사를 이용해 볼 수 있다. 차세대염기서열기반 유전자패널검사는 아직까지는 주로 서구에서 많이 사용하고 있다.¹⁵⁴⁾

차세대염기서열 기반 유전자패널검사법이 단일 유전자검사법보다 양성진단율(rate of positive test)은 유의하게 높지만(40.3-63.4% vs. 2.2-12.2%), 양성 결정에서도 유전자변이가 발견되므로 단일유전자변이만 발견되었을 때에는 악성 여부가 결론적이지 않고¹⁵⁹⁾ 유전자변이가 발견된 경우의 악성 위험도도 단일 유전자검사법보다 낮은 경향을 보인다(24.2-39.2% vs. 21.2-63.0%).¹⁵³⁾ 분자표지자검사도 결론적이지 않다면, 초음파 소견, 임상상황 등과 함께 악성 위험도를 종합적으로 평가한 후 수술 또는 추적관찰을 결정하여야 한다.¹⁷⁷⁻¹⁷⁹⁾

악성의심(suspicious for malignancy)

- 가. 병리진단검사에서 갑상선유두암의심(악성의심)인 경우에는 악성으로 진단된 경우와 유사하게 임상적인 위험 요소, 초음파 소견, 환자의 선호도를 고려하여 수술적 절제를 시행한다. 권고수준 2
- 나. 임상적인 위험 요소와 초음파 소견, 환자의 선호도를 고려하였을 때, 유전자변이검사 결과에 따라 수술적 절제에 관한 의사 결정이 바뀔 수 있는 경우에는 분자표지자검사를 고려해 볼 수 있다. 권고수준 3

악성의심은 악성이 강력히 의심되지만(주로 갑상선유두암) 악성으로 확진하기에는 병리학적 소견이 부족할 때 진단하며, 이 경우 악성 위험도는 74% (68-83%) 정도이다.^{92,93,180)} 이 범주는 전체 갑상선결절에 대한 FNA의 1-6%를 차지하며, 수술 후 악성도는 소아에서 90.5% (95% 신뢰구간 85.0-95.9%), 성인에서 79.6% (95% 신뢰구간 75.2-83.9%)로 보고되었다.^{131,132)} 이와 같이 유두암 의심 진단은 악성 위험도가 높기 때문에 수술적 절제의 적응증이 된다. 이 때 수술 전 분자표지자검사 결과가 악성의 위험도를 보다 정확하게 예측하고 수술적 절제에 관한 의사 결정을 바꿀 수 있다면 단일 또는 차세대염기서열 기반 유전자패널 분자표지자검사를 고려해 볼 수 있다. 수질암이나 림프종과 같이 드문 암이 의심될 경우 CNB를 시행하여 면역조직화학염색 혹은 분자표지자검사를 시행하면 진단 정확도를 높일 수 있다.^{11,47,181)}

악성(malignancy)

- 가. 병리진단검사 결과가 악성인 경우 일반적으로 수술을 권고한다. 권고수준 1
- 나. 병리진단검사와 초음파 등 영상검사를 통해 미세갑상선유두암이 확인된 성인 환자에서, 조직학적 고위험군(공격적인 세포형), 기도나 신경 등 주변 조직으로의 침습, 경부 림프절전이 및 원격전이 등의 위험 소견이 없는 것을 세심하게 확인하여 저위험군임이 확인된 경우 적극적인 관찰을 고려할 수 있다. 권고수준 2

병리진단 결과 악성인 경우 일반적으로 수술적 치료를 하게 된다. 그러나 다음의 경우에는 적극적 관찰(active surveillance)을 고려할 수 있다.

- 가. 매우 낮은 위험도를 가진 종양의 경우(임상적으로 전이와 국소 침윤이 없고 세포학적으로 공격적인 질환이라는 근거가 없는 미세갑상선유두암 등)
- 나. 동반된 다른 질환으로 인해 수술의 위험도가 큰 경우
- 다. 남은 여생이 짧을 것으로 예상되는 경우(심한 심혈관계 질환, 다른 악성 종양, 고령인 경우 등)
- 라. 갑상선 수술 전에 해결되어야 할 내과적 또는 외과적 질환이 동반된 경우

미세갑상선유두암의 수술 후 질병과 관련된 사망률은 1% 미만, 국소 재발률은 2-6%, 원격전이는 1-2%로 알려져 있다.^{182,183)} 그러나 이렇게 진행될 가능성이 있는 미세갑상선유두암을 구별할 수 있는 임상적 분자생물학적 특징은 아직 규명되어 있지 않다.

2000년대 초 일본에서 기도나 신경 등 주변 조직으로의 침습이 없고, 공격적인 세포형이 아니며, 경부 림프절 전이가 없는 저위험 미세갑상선유두암 환자들에 대해 즉시 수술하지 않고 주기적인 초음파검사로 경과를 추적하다가, 질병이 진행되는 경우에 한하여 수술을 시행하는 적극적 관찰(감시)요법이 제안되었다.¹⁸⁴⁾ 질병의 진행에 대해서는 대개 종양의 크기가 커지거나 새로운 전이가 발생하는 경우로 판단한다. 이후 2개의 국내 연구 결과를 포함한 다수의 전향적 및 후향적 임상연구 결과가 보고되었다.¹⁸⁵⁻¹⁹⁹⁾ 특히, 최근 일본에서는 진단 후 즉각적인 수술 대신 적극적 관찰을 하다가 경과 중 질병이 진행하거나 환자가 선택을 변경하여 지연된 수술을 받은 경우, 즉각적 수술을 받은 경우와 예후에 차이가 없음

을 보고하였다.²⁰⁰⁾ 국내에서 보고된 연구 결과에 의하면, 370명의 저위험군 미세갑상선유두암을 분석한 다기관 후향적 연구에서는 바로 수술하지 않고 경과를 관찰한 결과, 평균 32.5개월 동안 크기가 3 mm 이상 증가한 경우가 3.5%였고, 새로운 림프절전이 관찰된 경우는 1.4%였다.¹⁸⁵⁾ 최근 보고된 1177명의 저위험군 미세갑상선유두암 환자를 대상으로 한 다기관 전향적 임상시험의 중간보고에서는 적극적 관찰을 선택한 705명 중 평균 41개월 사이, 크기가 3 mm 이상 증가한 경우가 5.8%, 새로운 림프절전이 관찰된 경우가 1.3%였고, 새로운 주변조직침범 소견이 0.4%에서 관찰되었다.¹⁸⁶⁾

이러한 연구 결과들은 저위험군 미세갑상선유두암 진단 후 즉각적인 수술적 치료 대신 주의깊게 적극적 관찰을 시행할 수 있다는 근거가 되어, 2015년 미국갑상선학회,⁹⁾ 2019년 유럽종양학회²⁰¹⁾에서는 2011년 일본내분비외과학회²⁰²⁾에 이어 저위험 미세갑상선유두암의 치료방법을 결정할 때에, 수술뿐만 아니라 적극적 관찰의 시행가능성을 함께 고려할 것을 권고하였다. 특히 2021년 일본에서는 저위험군 미세갑상선유두암에서 적극적 관찰요법을 수술보다 우선적으로 고려할 치료로 권고하면서, 이에 대한 상세한 진료 지침을 발표하였다.^{88,203)}

대한갑상선학회에서도 2016년 권고안에서 의료진의 임상적인 판단과 환자의 선호도를 반영한 의사 결정에 따라 선택적으로 권고될 수 있음을 언급하였으나, 나쁜 예후를 사전에 예측할 표지자가 없고, 보고된 적극적 관찰 연구들의 결과가 불충분하므로 매우 제한적으로만 고려할 것을 권고하였다.¹⁰⁾ 그러나, 이후 발표된 국내의 연구들을 포함한 연구 결과들을 종합할 때, 비록 아직까지 나쁜 예후를 예측할 수 있는 표지자가 확실하지 않고, 환자의 삶의 질과 경제적 이득에 대한 연구 결과는 불충분하지만, 미세갑상선유두암 환자에서 조직학적 고위험군(공격적인 세포형), 기도나 신경 등 주변 조직으로의 침습, 주변으로의 림프절전이 및 원격전이 등의 위험 소견이 없는 것을 세심하게 확인하여 저위험군으로 확인된 경우에는, 적극적 관찰요법이 치료 방안의 하나로 고려될 수 있으며, 특히 60세 이상의 고령에서는 우선적으로 고려해 볼 수 있다.²⁰⁴⁾ 그러므로, 이에 대한 환자의 선호도와 의료진의 임상적 판단을 반영한 환자와의 의사결정공유(shared-decision making)를 통하여 치료방향을 결정하여야 한다. 이를 위해서는, 환자의 미세갑상선유두암이 저위험군에 해당하는가에 대한 면밀한 평가가 필요하며, 환자에게 알려진 저위험군 미세갑상선유두암의 자연 경과와 예후, 삶의 질, 경제적 측면 등 다각적 관점에서 적극적 관찰요법 또는 수술적 치료의 장단점

에 대하여 충분한 정보를 제공한 후 치료방향을 결정해야 한다. 다만, 아직까지는 국소전이 및 원격전이가 나타나거나, 적극적 관찰 도중 빠른 진행을 보이는 미세갑상선유두암 환자들을 예측할 수 있는 유용한 표지자가 없는 상황으로, 적극적 관찰요법을 선택한 경우에는 임상 및 영상 전문가 팀에 의하여 갑상선암의 진행 여부에 대한 주의깊은 추적검사를 시행하여야 한다.

미결정 결절(AUS, follicular neoplasm, suspicious for malignancy [비정형/여포종양/악성 의심])에서 추가 검사의 의의

1) 분자표지자검사의 의의

가. 분자표지자검사는 임상적인 위험 요소, 세포검사 결과 및 초음파 소견을 기반으로 한 악성의 가능성과 실행 가능성, 환자의 선호도 등을 고려하여 시행되어야 한다. 권고수준 3

BRAF 유전자검사는 유두암 진단에 대한 특이도가 높다. *BRAF* V600E 유전자변이 혹은 *BRAF* 융합 유전자가 갑상선결절에서 발견될 경우 악성을 의미하기 때문에 갑상선암을 확진하는 데 도움을 준다.¹⁵⁹⁾ 다른 유형의 *BRAF* 유전자변이는 악성뿐만 아니라 양성 종양에도 발견되기 때문에 *BRAF* 유전자검사 결과 해석에 주의가 요구된다. *BRAF* 유전자검사의 암 진단에 대한 민감도와 특이도는 유두암 유병률에 따라 영향을 많이 받으며, *BRAF* 유전자변이 빈도가 낮은 비정형 및 여포종양 결과를 보이는 결절에서 시행할 경우 악성에 대한 진단 민감도가 낮다.^{151,152)}

RAS 유전자는 *NRAS*, *HRAS* 및 *KRAS*를 포함하며, 악성뿐만 아니라 NIFTP 및 양성 종양에서도 유전자변이가 발견될 수 있다. *RAS* 유전자변이의 악성에 대한 양성 예측도(positive predictive value)는 약 66%로 알려졌다.^{205,206)} *RAS* 유전자변이가 발견된 양성 종양은 악성으로 진행될 가능성이 있기 때문에 수술 전 *RAS* 유전자변이가 발견된 결절을 대상으로 수술적 절제는 진단 및 치료 목적으로 사용된다.

TERT 프로모터 유전자변이가 발견된 갑상선암 환자는 대부분 나이가 많고 림프절전이 및 원격전이를 자주 일으키며 방사성요오드 치료에 내성을 보인다.²⁰⁷⁾ 특히 *BRAF* 혹은 *RAS* 유전자변이에 동반될 경우 더 나쁜 임상 경과를 보여, 예후 예측 표지자로 사용된다.²⁰⁸⁾ *TERT* 프로모터 유전자변이검사가 갑상선암에 대한 특이도는 매우 높으나 민감도가 낮다. 후향적 연구결과에 따르면

유두암과 여포암에서 평균 유전자변이 발생률은 각각 11%와 15%로 나타났으나,²⁰⁷⁾ 실제 임상 현장에서 전향적으로 조사할 경우에는 발생 빈도가 4배 정도 더 낮은 것으로 보고되었다.²⁰⁹⁻²¹³⁾

단일 유전자검사 보다는 다수의 유전자를 포함하여 유전자의 아형 및 발현 혹은 후성유전체 아형을 검사할 수 있는 차세대염기서열기반 유전자패널검사법은 진단 정확도가 더 높다.¹⁵⁴⁻¹⁵⁹⁾ 그러나, 유전자패널검사법의 진단능은 적용한 패널의 종류, 병리진단검사 결과와 각 병리진단검사 결과에 대한 악성 위험도(risk of malignancy) 등에 따라 달라질 수 있으며, 체계적 문헌고찰에 의하면 분자표지자검사 시행에 따른 악성 위험도(risk of malignancy)는 지역과 검사방법에 따라서도 달라서, 서구에서는 검사를 시행하여도 시행하지 않은 경우와 비교하여 분자표지자검사 시행 후 악성 위험도에 차이가 크지 않은 반면(22.7-34.6% vs. 24.4-30.2%), 아시아에서는 차이가 보다 큼(40.1-88.2% vs. 27.5-38.1%)이 보고되어¹⁵³⁾ 지역(또는 인종)과 기관을 고려한 적용과 결과의 해석이 필요함을 시사한다.

분자표지자검사 시행을 결정하기 전에 검사를 시행하게 됨으로써 얻을 수 있는 이익과 검사의 한계점, 검사 결과의 치료 및 임상적인 영향에 대한 불확실성 등에 대한 정보를 환자에게 제공하여야 한다. 이후, 임상적인 위험 요소, 세포검사 결과 및 초음파 소견을 기반으로 한 악성의 가능성과 실행 가능성, 환자의 선호도 등을 고려하여 시행해야 한다.

2) ¹⁸F-FDG PET/CT 스캔의 의의

가. FNA 검사 결과 미결정 갑상선결절의 평가를 위해 일률적인 ¹⁸F-FDG PET/CT 검사를 권고하지 않는다. 권고수준 3

초기 연구들을 대상으로 한 메타분석 결과, 세포검사 결과 미결정으로 나온 결절을 대상으로 한 ¹⁸F-FDG PET 스캔의 민감도 89%, 특이도 55%, 양성예측률 41%, 음성예측률 93%로 차세대염기서열을 기반으로 한 유전자패널검사와 비슷한 성적을 보였다.²¹⁴⁾ 또한 비용 효율 분석에서는 ¹⁸F-FDG PET 스캔이 진단 목적의 수술이나 유전자패널검사, 단일 유전자검사보다 더 효율적이었다.²¹⁵⁾ 그러나 ¹⁸F-FDG PET 스캔과 갑상선초음파검사를 전향적으로 비교한 연구에서는 ¹⁸F-FDG PET 스캔을 시행하여 얻을 수 있는 추가 이익이 없어,²¹⁶⁾ 미국 갑상선학회에서는 2015 진료 권고안에서 세포검사 결과 미결정

갑상선결절의 평가를 위해 ¹⁸F-FDG PET을 일률적으로 권고하지는 않음을 발표하였다.⁹⁾ 다만, 최근 시행된 무작위 대조군 다기관 연구에서는 세포검사 결과 미결정 갑상선결절 환자에서 ¹⁸F-FDG PET/CT를 시행함으로써 불필요한 진단적 수술을 40% 감소시킬 수 있었으며²¹⁷⁾ 비용 효과적인 면에서도 유리함이 발표되어,²¹⁸⁾ 이러한 환자에서 ¹⁸F-FDG PET/CT의 역할을 새롭게 규명할 필요가 있다.

다결절성 갑상선종

가. 1 cm 이상 결절이 2개 이상 있는 다결절성 갑상선종 환자는 단일 결절 환자와 동일하게 평가되어야 하며, 결절마다 독립적으로 악성 위험이 있을 수 있기 때문에 초음파 소견에 근거하여 1개 이상의 결절에서 FNA를 고려할 수 있다. 권고수준 1

나. 1 cm 이상의 결절이 다수 있는 경우 초음파 소견과 FNA 시행 크기 기준에 따라 악성 가능성이 가장 높은 결절에서 우선적으로 FNA를 시행할 수 있다. 권고수준 1

다. 초음파 소견에서 악성이 의심되는 결절이 없고, 결절 사이에 정상 조직 없이 초음파 소견이 유사한 융합성 결절들이 다수 관찰된다면 악성의 가능성은 낮으며, 가장 큰 결절(>2 cm)에서 FNA를 시행하거나, FNA 없이 관찰할 수 있다. 권고수준 3

라. 혈청 TSH가 낮은 경우 자율기능성 결절이 있을 수 있으므로 갑상선스캔을 시행해야 한다. 권고수준 3

다결절성 갑상선종 환자의 악성 위험도는 단일 결절 환자와 유사하다.²¹⁹⁾ 14개의 후향적 연구를 분석한 메타 연구에서는 다결절성 갑상선종의 악성 위험도가 단일 결절보다 낮은 경향을 보였으며(위험도 0.80, 95% 신뢰구간 0.67-0.96), 요오드 섭취 상태, 성별 등 다양한 요소에 따라 악성 위험도는 다소 차이가 있었다.²²⁰⁾ 단일 결절과 마찬가지로 결절들의 특성을 확인하기 위해 갑상선초음파를 시행한다. 이 때 주결절 혹은 가장 큰 결절에서만 병리진단검사를 시행한다면 갑상선암을 간과할 수 있으므로,⁵⁾ 결절의 크기보다는 초음파에서 악성 위험도가 높은 결절에서 병리진단검사를 시행하는 것이 진단 효율을 더 높일 수 있다.^{219,221)} 혈청 TSH가 낮은 경우, 다발성결절 중 자율기능성 결절이 있을 수 있으므로^{30,222)} 갑상선스캔을 시행해야 한다. 다만, 자율기능성 결절에서도 악성 위험도가 일부 보고되고 있으므로⁴⁹⁾ 갑상선스캔에서 열결절이라도 초음파 소견에서 보이는 악성 위험도에 따라 병리진단검사 시행을 고려해야 한다.

갑상선결절의 장기 추적관찰

결절에 대한 병리진단검사는 약 5% 정도의 무시할 수 없는 위음성률을 보이므로 양성 결절로 확인되었다더라도 추적관찰이 필요하다.^{223,224} 초음파에 비해 축진으로 결절의 크기 변화를 판단하는 것이 부정확하기 때문에,⁴⁶ 임상적으로 의미 있는 크기 변화를 판단하기 위해서는 갑상선초음파를 시행해야 한다. 결절 성장의 정의는 결절의 직경이 최소 두 측정 장소 이상에서 2 mm 이상 증가되면서 20% 이상 증가되는 것으로 한다.⁹ 추적관찰 동안 양성 결절은 크기가 감소할 수 있지만 서서히 크는 경우가 더 흔하며²²⁵ 결절의 크기 증가 그 자체가 악성을 시사하지는 않지만, 반복적인 병리진단검사의 적응증이 된다.

반복된 병리진단검사에서 양성인 경우 위음성률은 낮으나,²²⁶ FNA 결과 양성으로 판독된 갑상선결절 환자 306명을 주기적으로 반복하여 FNA를 시행한 연구에서는 매우 드물게 3명의 환자에서 악성으로 진단되었다고 보고되어 반복적인 FNA의 필요성을 완전히 배제할 수는 없다.¹³⁴ 초음파유도 FNA (0.6%)보다, 축진으로 시행한 FNA의 위음성률(1-3%)이 더 높았다.^{134,227,228}

병리진단검사 결과 양성인 갑상선결절의 추적관찰

- 가. 높은의심 초음파 소견: 12개월 이내에 초음파를 시행하고 크기 감소가 없는 경우 병리진단검사를 반복 시행한다. 권고수준 1
- 나. 낮은의심 또는 중간의심 초음파 소견: 12-24개월 시점에 초음파를 시행한다. 초음파에서 결절의 크기 증가(적어도 두 방향에서 2 mm 이상이면서 20% 이상의 직경 증가가 확인되거나, 용적이 50% 이상 증가된 경우) 혹은 새로운 의심소견이 관찰된 경우 병리진단검사를 시행하거나 혹은 지속적으로 관찰할 수 있으며, 지속적인 크기 증가를 보인다면 병리진단검사를 시행할 수 있다. 권고수준 3
- 다. 양성 초음파 소견: 지속적인 크기 증가로 치료 목적 혹은 치료 계획을 위해 병리진단검사를 시행한 후 양성으로 진단된 경우 악성 위험을 고려한 추적 초음파검사는 필요하지 않다. 권고수준 2
- 라. 추적검사를 통해 반복적으로 시행된 병리진단검사에서 양성이라면, 결절의 악성의심 소견의 변화가 없는 경우 추적 병리진단검사는 필요하지 않다. 권고수준 1

FNA에서 양성으로 진단된 결절의 악성 위험도(위음성률)는 0-3%로 낮지만, 결절의 크기 증가보다 초음파 특징에 근거했을 때 놓쳤던 악성 결절을 진단할 가능성이 높다는 것을 고려하면, 병리진단검사에서 양성인 갑상선결절의 추적관찰은 초음파 소견에 따라 결정되어야 한다. 한 전향적 연구에서는 첫 FNA에서 양성으로 보고된 553개의 결절을 추적한 결과, 높은의심 초음파 소견을 보였던 55개의 결절 중 10개의 결절(18.2%)에서 악성으로 진단되었고, 추적 중 새롭게 높은의심 초음파 소견을 보인 결절 18개 중 2개의 결절(11.1%)에서 악성이 확인되었다. 반면, 추적 중 크기는 증가했으나 높은의심 초음파 소견이 없었던 82개의 결절에서는 2개의 결절(2.4%)에서 악성이 진단되었고, 크기나 초음파 소견에 변화가 없던 398개의 결절에서는 악성으로 진단된 결절이 없었다.²²⁹ 또한, 첫 FNA에서 양성으로 진단된 1010개의 결절에 대해 평균 3.8년 뒤 모든 두 번째 FNA를 시행한 다른 후향적 연구에서도, 낮은의심 초음파 소견과 중간의심 초음파 소견을 보였던 결절의 악성 위험도는 각각 0.8%, 1.2%였던 데 비해, 높은의심 초음파 소견을 보였던 95개의 결절 중 3개의 결절(3.1%)에서 악성으로 진단되었다.²³⁰ 낮은의심 또는 중간의심 초음파 소견을 보이면서 추적 기간 중 크기가 증가한 결절의 악성 위험도는 1.2-1.3%로 낮았으나, 높은의심 초음파 소견을 보이면서 추적 기간 중 크기가 증가했던 결절에서는 악성 위험도가 6.4%였다.²³⁰ 이와 같이 FNA에서 양성으로 진단된 높은의심 초음파 소견 결절은 위음성률이 3.1-18.2%로 상대적으로 높기 때문에 추적검사에서 결절 크기가 감소하지 않은 경우 병리진단검사를 반복 시행하는 것이 권고된다.^{9,144,229-231} 한편, 높은의심 초음파 소견이라 하더라도 CNB에서 양성으로 진단된 경우는 위음성률이 낮기 때문에(약 3% 이하), 병리소견, 초음파 소견, 임상소견을 고려하여 반복 병리진단검사 없이 초음파 추적검사를 고려할 수도 있다.^{98,115,232,233}

병리진단검사에서 양성으로 보고된 낮은의심 또는 중간의심 초음파 소견의 결절과 병리진단검사에서 2번 이상 양성으로 보고된 결절은 추적 초음파에서 소견에 변화가 없으면 반복적인 병리진단검사는 필요하지 않다.

병리진단검사의 적응증에 해당하지 않은 갑상선결절의 추적관찰

- 가. 높은의심 초음파 소견: 초기 1-2년 동안은 6-12개월 간격으로 초음파 추적검사를 시행하며, 크기 증가가 없다면 이후 1년 간격으로 추적검사를 시행한다. 권고수준 2
- 나. 낮은의심 또는 중간의심 초음파 소견: 1-2년 이상의 간격으로 초음파 추적검사를 고려한다. 단, 1 cm 이하의 낮은의심 초음파 소견은 2-5년 이후에 초음파 추적검사를 고려할 수 있다. 권고수준 3
- 다. 양성 초음파 소견: 악성 위험을 고려한 추적 초음파검사는 필요하지 않으나, 결절의 크기와 임상 소견에 따라 2-5년 이후에 초음파 추적검사를 고려할 수 있다. 권고수준 3

갑상선결절은 Table 2에 제시한 바와 같이 초음파 소견에서 보이는 악성 위험도를 기반으로 병리진단검사를 시행하며, 병리진단검사를 시행하지 않는 결절은 초음파를 통해 크기와 악성 위험도의 변화 여부를 추적한다. 초음파 소견에서 양성 결절로 보이거나 FNA에서 양성 결절로 진단된 992명의 환자를 5년간 추적한 다기관 연구의 결과에서,²³⁴⁾ 대부분(89%)의 결절에서 크기 변화가 없거나 감소하였고, 11%에서 크기 증가를 보였는데 5년간 평균 4.9 mm 장경이 증가하였다. 이 연구에 포함된 결절의 초기 장경은 14 mm이고, 79%의 결절이 고형 성분의 결절이고, 21%의 결절이 고형 성분과 낭성 성분이 혼합된 결절이었다. 또한 대부분(88%)에서 갑상선결절의 수가 증가하지 않았다. 총 1567개의 결절 중 5개(0.3%)의 결절에서 갑상선암이 진단되었는데, 초기 초음파 소견에서 4건은 중간의심, 1건은 높은의심 소견을 보였으나 모두 첫 번째 FNA에서 양성으로 확인되었고, 두 번째 FNA에서 악성이 의심되어 수술을 시행, 갑상선암으로 확인되었다. 따라서 초음파에서 발견되었으나 FNA 시행 기준을 충족하지 않는 결절의 초음파 추적관찰 전략은 결절의 초음파 특징에 따라 결정되어야 한다.

갑상선 양성 결절의 치료

- 가. 양성 갑상선결절에 대한 일률적인 갑상선호르몬 억제 치료는 권고되지 않는다. 치료에 어느 정도 반응을 보일 수 있을지라도 억제요법의 잠재적인 위해가 이득을 상회한다. 권고수준 1
- 나. 경과관찰 중 크기가 증가되지만 반복 시행한 세포검사에서 양성인 경우 주기적으로 추적관찰한다. 크기가 약간 증가하는 대부분의 무증상 결절은 치료 없이 추적관찰한다. 권고수준 2
- 다. 크기가 증가하는 갑상선 양성 결절 환자에서 갑상선호르몬 억제 치료에 대한 자료는 없다. 권고수준 4
- 라. 반복 시행한 병리진단검사에서 양성으로 진단된 갑상선결절이라 하더라도 압박 증상이 있거나 미용적 문제가 있는 경우, 또는 자율기능성 갑상선결절인 경우는 치료가 필요할 수 있다. 치료법으로는 수술과 방사성요오드 치료 및 비수술적절제 치료(에탄올절제술, 고주파절제술, 레이저절제술)가 있으며, 임상적 특성, 동반 질환, 치료법에 따른 장단점, 환자의 선호도, 실행 가능성 등을 고려하여 시행한다. 권고수준 3
- 마. 크기가 증가하는 4 cm보다 큰 결절은 압박 증상이 심하거나 악성 여부에 대한 임상적 우려가 있는 경우에는 수술을 고려한다. 권고수준 3
- 바. 압박 증상이나 미용상의 문제가 있는 정상 기능의 양성 고형 갑상선결절은 비수술적절제 치료 또는 수술을 고려할 수 있다. 권고수준 2
- 사. 양성 고형결절의 비수술적절제 치료법으로는 고주파 혹은 레이저절제술이 권고된다. 권고수준 2
- 아. 재발하는 양성 낭성 결절은 압박 증상이나 미용상의 문제가 있는 경우 에탄올절제술이 일차적 치료법으로 권고된다. 권고수준 1
- 자. 현성의 자율기능성 갑상선결절의 치료는 방사성요오드 치료 또는 수술이 일차적으로 고려된다. 권고수준 1

일반적으로 증상이 없는 양성 갑상선결절은 치료가 필요하지 않다. 많은 무작위 연구와 3개의 메타분석 결과에서 얻어진 증거들은 경계범위의 저요오드 섭취지역의 경우 혈청 TSH 농도를 정상 이하로 억제시키는 갑상선호르몬 치료가 결절의 크기를 약간(5-15%) 줄일 수 있음을 보여주었다.²³⁵⁻²³⁸⁾ 하지만 요오드 섭취가 충분한 인구군에서 얻어진 결과는 설득력이 낮으며,²³⁶⁻²³⁸⁾ TSH치를 0.1-0.2 mIU/L 미만으로 억제시키는 것은 증상을 유

발할 뿐 아니라 부정맥과 골다공증의 위험도를 높인다. 이와 같이 크기가 증가하는 갑상선 양성 결절 환자에서 갑상선호르몬 억제 치료의 효과에 대한 증거는 불충분하며, 치료에 어느 정도 반응을 보일 수 있을지라도 억제 요법의 잠재적인 위해가 이득을 상회하므로, 양성 갑상선결절에 대한 일률적인 갑상선호르몬 억제 치료는 권고되지 않는다. 경과관찰 중 크기가 증가되어 반복 시행한 세포검사에서도 양성인 경우, 크기가 약간 증가하는 대부분의 무증상 결절은 치료 없이 추적관찰한다.

반복 시행한 병리진단검사에서 양성으로 진단된 갑상선결절이라 하더라도 (1) 갑상선결절에 의한 압박 증상이 있거나, (2) 미용적 문제가 있는 경우, 또는 (3) 갑상선 기능항진증을 동반하는 자율기능성 갑상선결절인 경우는 치료가 필요할 수 있다. 단, 압박 증상이나 미용적인 문제는, 발생한 증상이 갑상선결절로 인한 것임을 영상 검사에서 확인하여 비특이적인 증상을 감별해야 한다. 양성 갑상선결절의 치료법으로는 비수술적절제 치료(에탄올절제술, 고주파절제술, 레이저절제술), 방사성요오드 치료 및 수술이 있는데, 치료 방법은 임상적 특성, 동반 질환, 치료법에 따른 장단점, 환자의 선호도, 실행 가능성 등을 고려하여 선택할 수 있다.

크기가 증가하는 4 cm보다 큰 결절은 기관지와 같은 주요 기관에 대한 압박 증상이 심하거나 악성 여부에 대한 임상적 우려가 있는 경우 수술적 치료를 고려하여야 한다.⁹⁾ 갑상선 전절제술 혹은 부분절제술과 같은 수술적 치료를 통해 갑상선결절을 제거함으로써 압박 증상을 없앨 뿐 아니라, 결절의 악성 여부를 확인할 수 있는 장점이 있다. 그러나 수술은 전신마취와 입원을 해야 할 수 있고, 수술 후 상처, 갑상선 기능저하증으로 인한 호르몬제 복용, 되돌이 후두신경 마비, 부갑상선기능저하증과 같은 부작용이 발생할 수 있다.

갑상선결절의 비수술적절제 치료는 갑상선결절의 크기를 줄여서 증상 또는 미용상의 문제를 호전시키는데,^{13,14,239,240)} 고주파절제술은 수술에 비교하여 결절 크기 감소 시간이 오래 걸리며, 크기가 큰 경우 2회 이상의 치료가 필요한 단점을 갖고 있으나, 수술과 비교하여 결절에 의한 증상완화 효과는 비슷하면서 갑상선 혹은 부갑상선 기능저하증을 초래하지 않고, 다른 부작용은 비슷하거나 적으며, 미용 효과와 삶의 질은 보다 우수하고, 반복 치료가 가능한 장점을 갖는다.²⁴¹⁻²⁴³⁾ 그러므로, 반복적인 병리진단검사에서 양성으로 진단된 갑상선결절이 (1) 갑상선결절에 의한 압박 증상이 있는 경우, (2) 갑상선결절로 인한 미용적 문제가 있는 경우, (3) 자율기능성 결절과 같이 치료의 적응증에 해당하는 경우에 비수술

적절제 치료를 고려할 수 있다.^{13,14,239,240,244)}

비수술적절제 치료의 대상이 되는 양성 갑상선결절의 정의는 FNA 혹은 CNB 검사에서 2회 이상 양성으로 진단된 경우이며, 양성 초음파 소견(K-TIRADS 2)을 보이는 결절과 자율기능성 갑상선결절의 경우에는 1회의 양성 진단 결과로도 비수술적절제 치료의 대상이 될 수 있고, 순수 낭종인 경우는 병리진단검사에서 비진단적 결과를 보여도 에탄올절제술을 시행할 수 있다.²⁴⁵⁾ 갑상선결절에 대한 FNA의 진단 민감도가 74% 정도임에 비교하여 CNB의 진단 민감도는 80-91%로 높고,^{111,246)} 여포암의 수술 전 병리진단검사로 FNA를 시행한 경우 16.1-16.7%가 양성(범주 2), 7-12.5%가 비진단적(범주 1)이었던 반면, CNB에서는 0-4.4%만이 양성이었고 비진단적인 경우는 없었다.^{247,248)} 그러므로, 고주파절제 치료 결정을 위한 병리진단검사에는 여포성 종양의 진단 민감도가 높은 CNB를 포함하는 것이 권고된다.^{247,248)} 2회 이상 병리진단검사에서 양성으로 진단된 갑상선결절에서 위음성을 보이는 경우는 매우 드문 것으로 보고되고 있다.²⁴⁹⁾

그러나, 병리진단검사에서 여포종양 혹은 악성의심 진단(범주 4, 5, 6)이 된 결절은 반복적인 병리진단검사에서 2회 이상 양성 결절로 진단되었다고 하더라도 양성 결절로 간주될 수 없으며, 비수술적절제 치료의 대상에서 제외된다. 또한, 비록 2회 이상 병리진단검사에서 양성으로 진단된 결절에서의 위음성이 매우 드물기는 하지만 이에 대한 우려가 있고, 병리진단결과에 따른 악성 위험도가 기관에 따라 다를 수 있으므로,²⁵⁰⁻²⁵²⁾ 고주파절제술을 포함한 비수술적절제 치료는 치료 대상 결절이 양성 결절의 병리진단기준을 충족하고 치료 적응증에 해당되어도 고의심 초음파 소견(K-TIRADS 5)을 보이거나 초음파 또는 임상적 소견에서 암 혹은 여포종양이 의심되는 경우는 치료 대상에서 제외된다. 치료가 필요한 흉골뒤갑상선종(retrosternal goiter)은 결절이 종격동에 위치하여 초음파로 결절 위치 및 상태를 정확히 평가하기 어렵기 때문에 비수술적절제 치료 대상이 되지 않는다. 또한, 결절 크기가 매우 커서(약 6-7 cm 이상) 비수술적절제 치료로 효과적 치료가 어렵거나 비용대비 효과가 적다고 판단되는 경우는 수술적 치료를 우선적으로 고려해야 하며, 자율기능성 결절의 크기가 크거나 다발성으로 효과적 치료가 어려운 경우에는 방사성요오드 치료 또는 수술을 일차적으로 고려해야 한다.

비수술적절제 치료의 대상 결절 중에서 갑상선 협부에 위치하여 영상검사서 연관성이 확인된 압박 증상 혹은 미용적 문제가 발생한 결절 혹은 자율기능성 갑상선결절의 경우는 크기가 작아도 치료 대상이 될 수 있으

나, 갑상선 양엽에 위치한 결절은 크기가 최소 2 cm보다 크면서 결절로 인한 압박 증상 혹은 미용적 문제가 발생한 경우에만 치료 대상이 된다.

비수술적절제 치료 후에 추적검사에서 결절의 크기가 다시 증가하거나 증상을 초래하는 경우, 해당 결절에 대한 추가적인 병리진단검사가 필요하며 반복적인 비수술적절제 치료 혹은 수술이 고려될 수 있다.

갑상선결절에 비수술적절제 치료로 적용하는 방법은 갑상선결절의 고형 성분의 양에 따라서 각각 다른 치료법이 제안되고 있다.²⁵³⁻²⁵⁵ 결절로 인한 압박 증상이나 미용적 문제를 유발하는 양성 양성 결절(남성 혹은 남성 우세 결절)은 단순 흡인(simple aspiration)만으로도 일부에서 증상 호전을 기대할 수 있기 때문에 단순 흡인을 우선적으로 시도하고,^{244,256} 흡인 후 재발하는 양성 양성 결절은 에탄올절제술(ethanol ablation)이 효과적이고 간편하여 일차적 치료법으로 권고된다.^{13,240,241,244} 에탄올절제술 후 치료 효과가 충분치 않거나 드물게 재발하는 양성 결절의 경우에는 에탄올절제술을 반복 시행하거나 고주파절제술을 고려할 수 있다.²⁴⁴ 결절로 인한 압박 증상 혹은 미용적 문제를 초래하는 고형 혹은 고형 우세 갑상선결절의 비수술적절제 치료법으로는 고주파절제술 또는 레이저절제술이 비수술적절제 치료방법 중 우선적으로 권고된다.²⁵⁷⁻²⁶⁰ 에탄올절제술은 고형 혹은 고형 우세 갑상선결절에서 치료 효과가 낮아 권고되지 않는다. 그 이유는 주입한 에탄올이 고형결절 안에서 골고루 잘 퍼지지 않고 바늘이 들어간 자리를 통해서 갑상선 밖으로 누출될 위험이 있고, 누출된 에탄올은 심한 통증, 주변 신경 손상 등의 부작용을 초래하거나 주변 조직 유착을 일으켜 추후 수술이 필요한 경우 이를 어렵게 할 수 있기 때문이다.

갑상선기능항진증의 증상을 동반하는 자율기능성 갑상선결절은 방사성요오드 치료 또는 수술이 우선적으로 고려될 수 있다. 방사성요오드 치료 후 2-3년 이내에 60-70%에서 갑상선기능이 정상화되고 장기적으로는 4-75%에서 갑상선기능저하증이 발생할 수 있다.²⁶¹⁻²⁶⁶ 그러나, 그레이브스병에서와는 다르게 갑상선 안병증 위험이 증가하지 않는다. 다만 방사성요오드 치료는 임신 또는 수유 중에는 금기이며, 방사성요오드 섭취율이 낮은 결절의 경우 치료효과가 떨어지기 때문에 이러한 경우에는 방사성요오드 치료를 우선적으로 고려하지 않는다.²⁶⁷ 수술의 경우에도 10-44%에서 갑상선기능저하가 발생하고,²⁶⁴ 다른 수술에 따른 합병증도 발생할 수 있다. 그러므로, 방사성요오드 치료나 수술을 거부하거나 동반질환으로 인하여 수술이나 방사성요오드 치료가 어

려운 경우에는 고주파절제술을 포함한 비수술적절제 치료를 고려할 수 있다. 또한, 전독성(pretoxic nodule) 혹은 무증상(subclinical) 결절로서 비교적 작은(10-20 mL 이하) 단일 결절, 특히 젊은 나이에서 갑상선실질에 방사성 섭취가 존재하여 방사성요오드 치료 시 기능저하증의 발생 위험도가 높은 경우에는 비수술적절제 치료가 고려될 수 있다.^{13,240,264,268,269} 최근의 체계적 문헌고찰에 따르면 비수술적절제 치료 후 71.2% (22.7-94.1%)에서 TSH가 정상화되고 있었는데,²⁷⁰ 361명의 자율기능성 결절을 대상으로 비수술적절제 치료를 시행한 연구에서는 12개월 후 10 mL 미만의 작은 결절은 74%에서, 10-30 mL의 중간크기 결절은 49%, 30 mL보다 큰 결절에서는 19%가 TSH가 정상화되었다.²⁷¹ 그러므로, 다수의 권고안에서 전독성 결절이라 하더라도 15-20 mL 이상의 크기에서는 비수술적절제 치료가 우선적인 치료로는 권고되고 있지 않다.^{13,264,269,272}

임신부의 갑상선결절

- 가. 임신부에서 갑상선결절이 발견된 경우 비임신부와 마찬가지로 초음파 소견에 근거하여 FNA를 고려한다. 임신 초기(first trimester) 이후에도 혈청 TSH가 지속적으로 낮은 경우에는 결절의 기능을 평가할 수 있는 갑상선스캔이 가능해지는 출산 이후로 병리진단검사를 미룰 수 있다. 권고수준 1
- 나. 임신 초기에 진단된 갑상선암은 초음파 추적관찰이 필요하며, 임신 24주까지 의미 있는 성장(적어도 두 방향에서 2 mm 이상이면서 20% 이상의 직경 증가가 확인되거나, 용적이 50% 이상 증가)을 보이거나 경부 림프절전이 발견되는 경우 수술을 고려한다. 그러나 임신 중기까지 크기 변화가 없거나, 임신 후기에 처음 갑상선암이 진단된 경우라면 분만 후 수술을 시행할 수 있다. 진행된 갑상선암은 임신 중기에 수술을 시행하는 것이 바람직하다. 권고수준 3

임신부에서 발견되는 갑상선결절도 비임신부와 마찬가지로 초음파 소견을 기반으로 악성도를 예측하며, 병리진단검사도 안전하게 시행할 수 있다.²⁷³ 임신 기간 중 갑상선결절의 크기가 약간 증가된다는 연구결과도 있으나,²⁷⁴ 이것이 악성으로 전환되었다는 것을 의미하지는 않는다. 갑상선스캔이 금기라는 것을 제외하면 임신부에서 결절에 대한 검사법은 비임신부와 같다.

갑상선암에 대한 수술을 임신 중 또는 출산 후에 시행

하는 것이 전체적인 예후에 영향을 주지 않기 때문에 환자의 선호를 고려하여 FNA 시점에 대한 상의가 필요하다.²⁷⁵⁾ 임신부에서 FNA 결과가 악성으로 나온 경우 수술이 권고된다. 수술을 한다면 유산 등의 위험성을 최소화하기 위해서는 임신 24주 이전 임신 중기에 시행하는 것이 좋다.²⁷⁶⁾ 그러나 임신 중 발견되었으나 임신 중에 수술을 받지 않은 경우 같은 연령대의 비임신 여성의 갑상선암과 비슷한 예후를 보였으며,^{277,278)} 임신 중 수술한 경우와 분만 후 수술을 시행한 경우를 비교하였을 때 재발률 및 생존율의 차이가 없었다.²⁷⁸⁾ 또 다른 후향적 연구 결과는 갑상선암 진단 후 1년 이내의 치료지연은 환자의 예후에 악영향이 없음을 보여주었다.²⁷⁹⁾ 국내 연구에서도 임신 직전 또는 임신 초기 갑상선 유두암으로 진단 받은 19명의 임신부를 임신 중 수술하지 않고 추적하였는데, 진단 시 평균 종양 크기는 0.91 cm (사분위수, 0.61-1.11 cm), 평균 9.5개월 뒤 종양 크기는 0.98 cm (사분위수, 0.72-1.12 cm)였으며, trimester별 종양의 크기 변화가 유의하지 않았고, 추적 중 새로운 갑상선암의 발생이나 림프절전이 발생하지 않았다.²⁸⁰⁾ 그러므로, 임신 중기까지 크기 변화가 없거나, 임신 후기에 처음 갑상선암이 진단된 경우라면 분만 후 수술을 시행할 수 있다. 그러나 임신 24주까지 의미 있는 성장을 보이거나 림프절전이가 발견된 경우는 수술을 고려하여야 하며, 특히 진행된 갑상선암은 임신 중기에 수술을 시행하는 것이 바람직하다. 이러한 경우 임신 중 수술을 시행하는 것과 추적하며 출산 후 수술하는 것이 갑상선암의 예후, 임신과 출산 과정에 어떻게 영향을 미치는 지에 대한 충분한 평가와 이를 기반으로 한 상담이 선행되어야 한다.

맺음말

갑상선결절은 유병률이 높지만 대부분 양성 결절로 양호한 경과를 취한다. 하지만, 의료 비용 등 사회경제적 문제와 맞물려 질병의 진단과 치료가 사회 구성원의 요구에 영향을 받을 수 있는 질환이기도 하다. 본 권고안은 고위험군을 선별하여 반드시 진단이 필요한 환자를 적시에 적절한 치료를 받을 수 있도록 전문가들의 중지를 모아 정리하였으며, 이를 기반으로 1) 어떤 환자에서 갑상선암에 대한 선별검사가 필요할 것인가, 2) 암은 아니지만 크기가 커지거나 증상을 일으키는 결절에 대해 어떠한 간격으로 어느 검사를 시행할 것인가, 3) 특별한 상황에 있는 환자들에게 비용-효용의 측면에서 가장 좋은 치료가 무엇인가에 대해 앞으로 잘 기획된 전향적 연구가 이루어지기를 기대한다.

중심 단어: 갑상선결절, 가이드라인, 진단, 치료

Conflicts of Interest

No potential conflict of interest relevant to this article was reported.

Orcid

Young Joo Park: <https://orcid.org/0000-0002-3671-6364>
 Eun Kyung Lee: <https://orcid.org/0000-0003-0098-0873>
 Young Shin Song: <https://orcid.org/0000-0003-4603-1999>
 Soo Hwan Kang: <https://orcid.org/0000-0002-6508-006X>
 Bon Seok Koo: <https://orcid.org/0000-0002-5928-0006>
 Sun Wook Kim: <https://orcid.org/0000-0002-6858-3439>
 Dong Gyu Na: <https://orcid.org/0000-0001-6422-1652>
 Seung-Kuk Baek: <https://orcid.org/0000-0002-4751-0337>
 So Won Oh: <https://orcid.org/0000-0001-8967-8923>
 Min Kyoung Lee: <https://orcid.org/0000-0003-3172-3159>
 Sang-Woo Lee: <https://orcid.org/0000-0002-7196-5366>
 Young Ah Lee: <https://orcid.org/0000-0001-9179-1247>
 Yong Sang Lee: <https://orcid.org/0000-0002-8234-8718>
 Ji Ye Lee: <https://orcid.org/0000-0002-3929-6254>
 Dong-Jun Lim: <https://orcid.org/0000-0003-0995-6482>
 Lechi Joo: <https://orcid.org/0000-0002-5527-0476>
 Yuh-Seog Jung: <https://orcid.org/0000-0002-9467-4916>
 Chan Kwon Jung: <https://orcid.org/0000-0001-6843-3708>
 Yoon Young Cho: <https://orcid.org/0000-0002-4599-2889>
 Yun Jae Chung: <https://orcid.org/0000-0002-2091-9554>
 Won Bae Kim: <https://orcid.org/0000-0003-4544-1750>
 Ka Hee Yi: <https://orcid.org/0000-0002-1999-9841>
 Ho-Cheol Kang: <https://orcid.org/0000-0002-0448-1345>
 Do Joon Park: <https://orcid.org/0000-0001-9630-3839>

References

- 1) Moon JH, Hyun MK, Lee JY, Shim JI, Kim TH, Choi HS, et al. Prevalence of thyroid nodules and their associated clinical parameters: a large-scale, multicenter-based health checkup study. *Korean J Intern Med* 2018;33(4):753-62.
- 2) Parsa AA, Gharib H. Epidemiology of thyroid nodules. In: Parsa AA, Gharib H, editors. *Thyroid nodules*. Springer; 2018. p.1-11.
- 3) Gnarni VL, Brigante G, Della Valle E, Diazz C, Madeo B, Carani C, et al. Very high prevalence of ultrasound thyroid

- scan abnormalities in healthy volunteers in Modena, Italy. *J Endocrinol Invest* 2013;36(9):722-8.
- 4) Oh EY, Jang HW, Lee JI, Kim HK, Kim SW, Chung JH. Prevalence of thyroid nodules and cancer detected by ultrasonography in healthy Korean adults: clinical features and the risk for malignancy. *J Korean Thyroid Assoc* 2010;3(2): 142-8.
 - 5) Marqusee E, Benson CB, Frates MC, Doubilet PM, Larsen PR, Cibas ES, et al. Usefulness of ultrasonography in the management of nodular thyroid disease. *Ann Intern Med* 2000;133(9):696-700.
 - 6) Hagag P, Strauss S, Weiss M. Role of ultrasound-guided fine-needle aspiration biopsy in evaluation of nonpalpable thyroid nodules. *Thyroid* 1998;8(11):989-95.
 - 7) Kim WB, Kim TY, Kwon HS, Moon WJ, Lee JB, Choi YS, et al. Management guidelines for patients with thyroid nodules and thyroid cancer. *J Korean Endocr Soc* 2007;22(3):157-87.
 - 8) Yi KH, Park YJ, Koong SS, Kim JH, Na DG, Ryu JS, et al. Revised Korean Thyroid Association management guidelines for patients with thyroid nodules and thyroid cancer. *J Korean Thyroid Assoc* 2010;3:65-96.
 - 9) Haugen BR, Alexander EK, Bible KC, Doherty GM, Mandel SJ, Nikiforov YE, et al. 2015 American Thyroid Association management guidelines for adult patients with thyroid nodules and differentiated thyroid cancer: the American Thyroid Association guidelines task force on thyroid nodules and differentiated thyroid cancer. *Thyroid* 2016;26(1):1-133.
 - 10) Yi KH, Lee EK, Kang H-C, Koh Y, Kim SW, Kim IJ, et al. 2016 Revised Korean Thyroid Association management guidelines for patients with thyroid nodules and thyroid cancer. *Int J Thyroidol* 2016;9(2):59-126.
 - 11) Jung CK, Baek JH, Na DG, Oh YL, Yi KH, Kang HC. 2019 Practice guidelines for thyroid core needle biopsy: a report of the Clinical Practice Guidelines Development Committee of the Korean Thyroid Association. *J Pathol Transl Med* 2020; 54(1):64-86.
 - 12) Ha EJ, Chung SR, Na DG, Ahn HS, Chung J, Lee JY, et al. 2021 Korean Thyroid Imaging Reporting and Data System and imaging-based management of thyroid nodules: Korean Society of Thyroid Radiology consensus statement and recommendations. *Korean J Radiol* 2021;22(12):2094-123.
 - 13) Kim JH, Baek JH, Lim HK, Ahn HS, Baek SM, Choi YJ, et al. 2017 Thyroid radiofrequency ablation guideline: Korean Society of Thyroid Radiology. *Korean J Radiol* 2018;19(4): 632-55.
 - 14) Orloff LA, Noel JE, Stack BC, Jr., Russell MD, Angelos P, Baek JH, et al. Radiofrequency ablation and related ultrasound-guided ablation technologies for treatment of benign and malignant thyroid disease: an international multidisciplinary consensus statement of the American Head and Neck Society Endocrine Surgery Section with the Asia Pacific Society of Thyroid Surgery, Associazione Medici Endocrinologi, British Association of Endocrine and Thyroid Surgeons, European Thyroid Association, Italian Society of Endocrine Surgery Units, Korean Society of Thyroid Radiology, Latin American Thyroid Society, and Thyroid Nodules Therapies Association. *Head Neck* 2022;44(3):633-60.
 - 15) US Preventive Services Task Force; Bibbins-Domingo K, Grossman DC, Curry SJ, Barry MJ, Davidson KW, et al. Screening for thyroid cancer: US Preventive Services Task Force Recommendation Statement. *JAMA* 2017;317(18):1882-7.
 - 16) Curtis RE, Rowlings PA, Deeg HJ, Shriner DA, Socie G, Travis LB, et al. Solid cancers after bone marrow transplantation. *N Engl J Med* 1997;336(13):897-904.
 - 17) Atlas G, Farrell S, Zacharin M. Secondary thyroid carcinoma in survivors of childhood cancer: a need to revise current screening recommendations. *Clin Endocrinol (Oxf)* 2022;97(1):137-9.
 - 18) Pacini F, Vorontsova T, Demidchik EP, Molinaro E, Agate L, Romei C, et al. Post-Chernobyl thyroid carcinoma in Belarus children and adolescents: comparison with naturally occurring thyroid carcinoma in Italy and France. *J Clin Endocrinol Metab* 1997;82(11):3563-9.
 - 19) Cahoon EK, Nadyrov EA, Polyanskaya ON, Yauseyenko VV, Veyalkin IV, Yeudachkova TI, et al. Risk of thyroid nodules in residents of Belarus exposed to Chernobyl fallout as children and adolescents. *J Clin Endocrinol Metab* 2017;102(7): 2207-17.
 - 20) Capezzone M, Robenshtok E, Cantara S, Castagna MG. Familial non-medullary thyroid cancer: a critical review. *J Endocrinol Invest* 2021;44(5):943-50.
 - 21) Wells SA Jr, Asa SL, Dralle H, Elisei R, Evans DB, Gagel RF, et al. Revised American Thyroid Association guidelines for the management of medullary thyroid carcinoma. *Thyroid* 2015;25(6):567-610.
 - 22) Loh KC. Familial nonmedullary thyroid carcinoma: a meta-review of case series. *Thyroid* 1997;7(1):107-13.
 - 23) Wang X, Cheng W, Li J, Su A, Wei T, Liu F, et al. Endocrine tumours: familial nonmedullary thyroid carcinoma is a more aggressive disease: a systematic review and meta-analysis. *Eur J Endocrinol* 2015;172(6):R253-62.
 - 24) Lee YM, Yoon JH, Yi O, Sung TY, Chung KW, Kim WB, et al. Familial history of non-medullary thyroid cancer is an independent prognostic factor for tumor recurrence in younger patients with conventional papillary thyroid carcinoma. *J Surg Oncol* 2014;109(2):168-73.
 - 25) Park YJ, Ahn HY, Choi HS, Kim KW, Park DJ, Cho BY. The long-term outcomes of the second generation of familial nonmedullary thyroid carcinoma are more aggressive than sporadic cases. *Thyroid* 2012;22(4):356-62.
 - 26) Klubo-Gwiedzinska J, Yang L, Merkel R, Patel D, Nilubol N, Merino MJ, et al. Results of screening in familial non-medullary thyroid cancer. *Thyroid* 2017;27(8):1017-24.
 - 27) Rios A, Rodriguez JM, Navas D, Cepero A, Torregrosa NM, Balsalobre MD, et al. Family screening in familial papillary carcinoma: the early detection of thyroid disease. *Ann Surg Oncol* 2016;23(8):2564-70.
 - 28) Lee YM, Jeon MJ, Kim WW, Chung KW, Baek JH, Shong YK, et al. Comparison between familial and sporadic non-medullary thyroid carcinoma: a retrospective individual risk factor-matched cohort study. *Ann Surg Oncol* 2021;28(3):1722-30.
 - 29) Francis GL, Waguespack SG, Bauer AJ, Angelos P, Benvenega S, Cerutti JM, et al. Management guidelines for children with thyroid nodules and differentiated thyroid cancer. *Thyroid* 2015;25(7):716-59.

- 30) Pazaitou-Panayiotou K, Michalakis K, Paschke R. *Thyroid cancer in patients with hyperthyroidism. Horm Metab Res* 2012;44(4):255-62.
- 31) Song Y, Fu L, Wang P, Sun N, Qiu X, Li J, et al. *Effect of Graves' disease on the prognosis of differentiated thyroid carcinoma: a meta-analysis. Endocrine* 2020;67(3):516-25.
- 32) Hu X, Wang X, Liang Y, Chen X, Zhou S, Fei W, et al. *Cancer risk in Hashimoto's thyroiditis: a systematic review and meta-analysis. Front Endocrinol (Lausanne)* 2022;13:937871.
- 33) Moon S, Chung HS, Yu JM, Yoo HJ, Park JH, Kim DS, et al. *Associations between Hashimoto thyroiditis and clinical outcomes of papillary thyroid cancer: a meta-analysis of observational studies. Endocrinol Metab (Seoul)* 2018;33(4):473-84.
- 34) Tang Q, Pan W, Peng L. *Association between Hashimoto thyroiditis and clinical outcomes of papillary thyroid carcinoma: a meta-analysis. PLoS One* 2022;17(6):e0269995.
- 35) Burmeister LA, Sandberg M, Carty SE, Watson CG. *Thyroid carcinoma found at parathyroidectomy: association with primary, secondary, and tertiary hyperparathyroidism. Cancer* 1997;79(8):1611-6.
- 36) Bentrem DJ, Angelos P, Talamonti MS, Nayar R. *Is preoperative investigation of the thyroid justified in patients undergoing parathyroidectomy for hyperparathyroidism? Thyroid* 2002;12(12):1109-12.
- 37) Cetin K, Sikar HE, Temizkan S, Ofluoglu CB, Ozderya A, Aydin K, et al. *Does primary hyperparathyroidism have an association with thyroid papillary cancer? A retrospective cohort study. World J Surg* 2019;43(5):1243-8.
- 38) Haddy N, Andriamboavonjy T, Paoletti C, Dondon MG, Mousannif A, Shamsaldin A, et al. *Thyroid adenomas and carcinomas following radiotherapy for a hemangioma during infancy. Radiother Oncol* 2009;93(2):377-82.
- 39) Gatta G, Botta L, Rossi S, Aareleid T, Bielska-Lasota M, Clavel J, et al. *Childhood cancer survival in Europe 1999-2007: results of EURO CARE-5--a population-based study. Lancet Oncol* 2014;15(1):35-47.
- 40) Lorenz E, Scholz-Kreisel P, Baaken D, Pokora R, Blettner M. *Radiotherapy for childhood cancer and subsequent thyroid cancer risk: a systematic review. Eur J Epidemiol* 2018;33(12):1139-62.
- 41) Veiga LH, Lubin JH, Anderson H, de Vathaire F, Tucker M, Bhatti P, et al. *A pooled analysis of thyroid cancer incidence following radiotherapy for childhood cancer. Radiat Res* 2012;178(4):365-76.
- 42) Rubino C, Adjadj E, Guerin S, Guibout C, Shamsaldin A, Dondon MG, et al. *Long-term risk of second malignant neoplasms after neuroblastoma in childhood: role of treatment. Int J Cancer* 2003;107(5):791-6.
- 43) Finke I, Scholz-Kreisel P, Hennewig U, Blettner M, Spix C. *Radiotherapy and subsequent thyroid cancer in German childhood cancer survivors: a nested case-control study. Radiat Oncol* 2015;10:219.
- 44) Clement SC, Kremer LCM, Verburg FA, Simmons JH, Goldfarb M, Peeters RP, et al. *Balancing the benefits and harms of thyroid cancer surveillance in survivors of childhood, adolescent and young adult cancer: recommendations from the international Late Effects of Childhood Cancer Guideline Harmonization Group in collaboration with the PanCareSurFup Consortium. Cancer Treat Rev* 2018;63:28-39.
- 45) Brander A, Viikinkoski P, Tuuhea J, Voutilainen L, Kivisaari L. *Clinical versus ultrasound examination of the thyroid gland in common clinical practice. J Clin Ultrasound* 1992;20(1):37-42.
- 46) Tan GH, Gharib H, Reading CC. *Solitary thyroid nodule. Comparison between palpation and ultrasonography. Arch Intern Med* 1995;155(22):2418-23.
- 47) Na DG, Baek JH, Jung SL, Kim JH, Sung JY, Kim KS, et al. *Core needle biopsy of the thyroid: 2016 consensus statement and recommendations from Korean Society of Thyroid Radiology. Korean J Radiol* 2017;18(1):217-37.
- 48) Gharib H, Papini E. *Thyroid nodules: clinical importance, assessment, and treatment. Endocrinol Metab Clin North Am* 2007;36(3):707-35, vi.
- 49) Lau LW, Ghaznavi S, Frolkis AD, Stephenson A, Robertson HL, Rabi DM, et al. *Malignancy risk of hyperfunctioning thyroid nodules compared with non-toxic nodules: systematic review and a meta-analysis. Thyroid Res* 2021;14(1):3.
- 50) Repplinger D, Bargren A, Zhang YW, Adler JT, Haymart M, Chen H. *Is Hashimoto's thyroiditis a risk factor for papillary thyroid cancer? J Surg Res* 2008;150(1):49-52.
- 51) Suh I, Vriens MR, Guerrero MA, Griffin A, Shen WT, Duh QY, et al. *Serum thyroglobulin is a poor diagnostic biomarker of malignancy in follicular and Hurthle-cell neoplasms of the thyroid. Am J Surg* 2010;200(1):41-6.
- 52) Lee EK, Chung KW, Min HS, Kim TS, Kim TH, Ryu JS, et al. *Preoperative serum thyroglobulin as a useful predictive marker to differentiate follicular thyroid cancer from benign nodules in indeterminate nodules. J Korean Med Sci* 2012;27(9):1014-8.
- 53) Youn I, Sung JM, Kim EK, Kwak JY. *Serum thyroglobulin adds no additional value to ultrasonographic features in a thyroid malignancy. Ultrasound Q* 2014;30(4):287-90.
- 54) Patell R, Mikhael A, Tabet M, Bena J, Berber E, Nasr C. *Assessing the utility of preoperative serum thyroglobulin in differentiated thyroid cancer: a retrospective cohort study. Endocrine* 2018;61(3):506-10.
- 55) Verbeek HH, de Groot JWB, Sluiter WJ, Muller Kobold AC, van den Heuvel ER, Plukker JT, et al. *Calcitonin testing for detection of medullary thyroid cancer in people with thyroid nodules. Cochrane Database Syst Rev* 2020;3(3):CD010159.
- 56) de Groot JW, Plukker JT, Wolffenbuttel BH, Wiggers T, Sluiter WJ, Links TP. *Determinants of life expectancy in medullary thyroid cancer: age does not matter. Clin Endocrinol (Oxf)* 2006;65(6):729-36.
- 57) Elisei R, Bottici V, Luchetti F, Di Coscio G, Romei C, Grasso L, et al. *Impact of routine measurement of serum calcitonin on the diagnosis and outcome of medullary thyroid cancer: experience in 10,864 patients with nodular thyroid disorders. J Clin Endocrinol Metab* 2004;89(1):163-8.
- 58) Hahm JR, Lee MS, Min YK, Lee MK, Kim KW, Nam SJ, et al. *Routine measurement of serum calcitonin is useful for early detection of medullary thyroid carcinoma in patients with nodular thyroid diseases. Thyroid* 2001;11(1):73-80.
- 59) Niccoli P, Wion-Barbot N, Caron P, Henry JF, de Micco

- C, Saint Andre JP, *et al.* Interest of routine measurement of serum calcitonin: study in a large series of thyroidectomized patients. The French Medullary Study Group. *J Clin Endocrinol Metab* 1997;82(2):338-41.
- 60) Costante G, Meringolo D, Durante C, Bianchi D, Nocera M, Tumino S, *et al.* Predictive value of serum calcitonin levels for preoperative diagnosis of medullary thyroid carcinoma in a cohort of 5817 consecutive patients with thyroid nodules. *J Clin Endocrinol Metab* 2007;92(2):450-5.
- 61) Chambon G, Aloviseti C, Idoux-Louche C, Reynaud C, Rodier M, Guedj AM, *et al.* The use of preoperative routine measurement of basal serum thyrocalcitonin in candidates for thyroidectomy due to nodular thyroid disorders: results from 2733 consecutive patients. *J Clin Endocrinol Metab* 2011;96(1):75-81.
- 62) Colombo C, Verga U, Mian C, Ferrero S, Perrino M, Vicentini L, *et al.* Comparison of calcium and pentagastrin tests for the diagnosis and follow-up of medullary thyroid cancer. *J Clin Endocrinol Metab* 2012;97(3):905-13.
- 63) Vardarli I, Weber M, Weidemann F, Fuhrer D, Herrmann K, Gorges R. Diagnostic accuracy of routine calcitonin measurement for the detection of medullary thyroid carcinoma in the management of patients with nodular thyroid disease: a meta-analysis. *Endocr Connect* 2021;10(3):358-70.
- 64) Cheung K, Roman SA, Wang TS, Walker HD, Sosa JA. Calcitonin measurement in the evaluation of thyroid nodules in the United States: a cost-effectiveness and decision analysis. *J Clin Endocrinol Metab* 2008;93(6):2173-80.
- 65) Karga H, Giagourta I, Papaioannou G, Doumouchtsis K, Polymeris A, Thanou S, *et al.* Changes in risk factors and Tumor Node Metastasis stage of sporadic medullary thyroid carcinoma over 41 years, before and after the routine measurements of serum calcitonin. *Metabolism* 2011;60(5):604-8.
- 66) Weber T, Poplawski A, Vorlander C, Dotzenrath C, Ringelband R, Schabram J, *et al.* Preoperative calcitonin testing improves the diagnosis of medullary thyroid carcinoma in female and male patients. *Eur J Endocrinol* 2022;186(2):223-31.
- 67) Jassal K, Ravintharan N, Prabhakaran S, Grodski S, Serpell JW, Lee JC. Preoperative serum calcitonin may improve initial surgery for medullary thyroid cancer in patients with indeterminate cytology. *ANZ J Surg* 2022;92(6):1428-33.
- 68) Do Cao C, Haïssaguerre M, Lussey-Lepoutre C, Donatini G, Raverot V, Russ G. *SFE-AFCE-SFMN 2022 consensus on the management of thyroid nodules: initial work-up for thyroid nodules.* *Ann Endocrinol (Paris)* 2022;83(6):380-8.
- 69) Dralle H, Musholt TJ, Schabram J, Steinmuller T, Frilling A, Simon D, *et al.* German Association of Endocrine Surgeons practice guideline for the surgical management of malignant thyroid tumors. *Langenbecks Arch Surg* 2013;398(3):347-75.
- 70) Chen W, Parsons M, Torigian DA, Zhuang H, Alavi A. Evaluation of thyroid FDG uptake incidentally identified on FDG-PET/CT imaging. *Nucl Med Commun* 2009;30(3):240-4.
- 71) Nishimori H, Tabah R, Hickeyson M, How J. Incidental thyroid "PETomas": clinical significance and novel description of the self-resolving variant of focal FDG-PET thyroid uptake. *Can J Surg* 2011;54(2):83-8.
- 72) Soelberg KK, Bonnema SJ, Brix TH, Hegedus L. Risk of malignancy in thyroid incidentalomas detected by 18F-fluorodeoxyglucose positron emission tomography: a systematic review. *Thyroid* 2012;22(9):918-25.
- 73) Chung SR, Choi YJ, Suh CH, Kim HJ, Lee JJ, Kim WG, *et al.* Thyroid incidentalomas detected on (18)F-fluorodeoxyglucose positron emission tomography with computed tomography: malignant risk stratification and management plan. *Thyroid* 2018;28(6):762-8.
- 74) Felder GJ, Naeem M, Shady W, Shetty AS, Fraum TJ, Itani M. Risk stratification of (18)F-fluorodeoxyglucose-avid thyroid nodules based on ACR Thyroid Imaging Reporting and Data System. *J Am Coll Radiol* 2021;18(3 Pt A):388-94.
- 75) de Leijer JF, Metman MJH, van der Hoorn A, Brouwers AH, Kruijff S, van Hemel BM, *et al.* Focal thyroid incidentalomas on (18)F-FDG PET/CT: a systematic review and meta-analysis on prevalence, risk of malignancy and inconclusive fine needle aspiration. *Front Endocrinol (Lausanne)* 2021;12:723394.
- 76) Kim PH, Suh CH, Baek JH, Chung SR, Choi YJ, Lee JH. Diagnostic performance of four ultrasound risk stratification systems: a systematic review and meta-analysis. *Thyroid* 2020;30(8):1159-68.
- 77) Joo L, Lee MK, Lee JY, Ha EJ, Na DG. Diagnostic performance of ultrasound-based risk stratification systems for thyroid nodules: a systematic review and meta-analysis. *Endocrinol Metab (Seoul)* 2023;38(1):117-28.
- 78) Gharib H, Papini E, Garber JR, Duick DS, Harrell RM, Hegedus L, *et al.* American Association of Clinical Endocrinologists, American College of Endocrinology, and Associazione Medici Endocrinologi medical guidelines for clinical practice for the diagnosis and management of thyroid nodules--2016 Update. *Endocr Pract* 2016;22(5):622-39.
- 79) Shin JH, Baek JH, Chung J, Ha EJ, Kim JH, Lee YH, *et al.* Ultrasonography diagnosis and imaging-based management of thyroid nodules: revised Korean Society of Thyroid Radiology consensus statement and recommendations. *Korean J Radiol* 2016;17(3):370-95.
- 80) Tessler FN, Middleton WD, Grant EG, Hoang JK, Berland LL, Teefey SA, *et al.* ACR Thyroid Imaging, Reporting and Data System (TI-RADS): white paper of the ACR TI-RADS Committee. *J Am Coll Radiol* 2017;14(5):587-95.
- 81) Russ G, Bonnema SJ, Erdogan MF, Durante C, Ngu R, Leenhardt L. European Thyroid Association guidelines for ultrasound malignancy risk stratification of thyroid nodules in adults: the EU-TIRADS. *Eur Thyroid J* 2017;6(5):225-37.
- 82) Zhou J, Yin L, Wei X, Zhang S, Song Y, Luo B, *et al.* 2020 Chinese guidelines for ultrasound malignancy risk stratification of thyroid nodules: the C-TIRADS. *Endocrine* 2020;70(2):256-79.
- 83) Moon WJ, Jung SL, Lee JH, Na DG, Baek JH, Lee YH, *et al.* Benign and malignant thyroid nodules: US differentiation--multicenter retrospective study. *Radiology* 2008;247(3):762-70.
- 84) Brito JP, Gionfriddo MR, Al Nofal A, Boehmer KR, Leppin AL, Reading C, *et al.* The accuracy of thyroid nodule ultrasound to predict thyroid cancer: systematic review and

- meta-analysis. *J Clin Endocrinol Metab* 2014;99(4):1253-63.
- 85) Campanella P, Ianni F, Rota CA, Corsello SM, Pontecorvi A. Quantification of cancer risk of each clinical and ultrasonographic suspicious feature of thyroid nodules: a systematic review and meta-analysis. *Eur J Endocrinol* 2014;170(5):R203-11.
 - 86) Remonti LR, Kramer CK, Leitao CB, Pinto LC, Gross JL. Thyroid ultrasound features and risk of carcinoma: a systematic review and meta-analysis of observational studies. *Thyroid* 2015;25(5):538-50.
 - 87) Na DG, Baek JH, Sung JY, Kim JH, Kim JK, Choi YJ, et al. Thyroid Imaging Reporting and Data System risk stratification of thyroid nodules: categorization based on solidity and echogenicity. *Thyroid* 2016;26(4):562-72.
 - 88) Sugitani I, Ito Y, Takeuchi D, Nakayama H, Masaki C, Shindo H, et al. Indications and strategy for active surveillance of adult low-risk papillary thyroid microcarcinoma: consensus statements from the Japan Association of Endocrine Surgery Task Force on management for papillary thyroid microcarcinoma. *Thyroid* 2021;31(2):183-92.
 - 89) Suzuki S. Childhood and adolescent thyroid cancer in Fukushima after the Fukushima Daiichi Nuclear Power Plant accident: 5 years on. *Clin Oncol (R Coll Radiol)* 2016;28(4):263-71.
 - 90) Ali SZ, Cibas ES. *The Bethesda system for reporting thyroid cytopathology*. New York: Springer; 2010.
 - 91) Ali SZ, Cibas ES. *The Bethesda system for reporting thyroid cytopathology*. 2nd ed. New York: Springer; 2018.
 - 92) Ali SZ, Baloch ZW, Cochand-Priollet B, Schmitt FC, Vielh P, VanderLaan PA. The 2023 Bethesda system for reporting thyroid cytopathology. *J Am Soc Cytopathol*. In press 2023.
 - 93) Ali SZ, Baloch ZW, Cochand-Priollet B, Schmitt FC, Vielh P, VanderLaan PA. The 2023 Bethesda system for reporting thyroid cytopathology. *Thyroid* In press 2023.
 - 94) Valderrabano P, Khazai L, Thompson ZJ, Sharpe SC, Tarasova VD, Otto KJ, et al. Cancer risk associated with nuclear atypia in cytologically indeterminate thyroid nodules: a systematic review and meta-analysis. *Thyroid* 2018;28(2):210-9.
 - 95) Joo L, Na DG, Kim JH, Seo H. Comparison of core needle biopsy and repeat fine-needle aspiration in avoiding diagnostic surgery for thyroid nodules initially diagnosed as atypical/follicular lesion of undetermined significance. *Korean J Radiol* 2022;23(2):280-8.
 - 96) Kim K, Bae JS, Kim JS, Jung SL, Jung CK. Diagnostic performance of thyroid core needle biopsy using the revised reporting system: comparison with fine needle aspiration cytology. *Endocrinol Metab (Seoul)* 2022;37(1):159-69.
 - 97) Park JY, Yi SY, Baek SH, Lee YH, Kwon HJ, Park HJ. Diagnostic efficacy, performance and safety of side-cut core needle biopsy for thyroid nodules: comparison of automated and semi-automated biopsy needles. *Endocrine* 2022;76(2):341-8.
 - 98) Ahn HS, Youn I, Na DG, Kim SJ, Lee MY. Diagnostic performance of core needle biopsy as a first-line diagnostic tool for thyroid nodules according to ultrasound patterns: comparison with fine needle aspiration using propensity score matching analysis. *Clin Endocrinol (Oxf)* 2021;94(3):494-503.
 - 99) Son HM, Kim JH, Kim SC, Yoo RE, Bae JM, Seo H, et al. Distribution and malignancy risk of six categories of the pathology reporting system for thyroid core-needle biopsy in 1,216 consecutive thyroid nodules. *Ultrasonography* 2020;39(2):159-65.
 - 100) Chung SR, Baek JH, Lee JH, Lee YM, Sung TY, Chung KW, et al. Risk of malignancy according to the subclassification of atypia of undetermined significance and suspicious follicular neoplasm categories in thyroid core needle biopsies. *Endocr Pathol* 2019;30(2):146-54.
 - 101) Na HY, Woo JW, Moon JH, Choi JY, Jeong WJ, Kim YK, et al. Preoperative diagnostic categories of noninvasive follicular thyroid neoplasm with papillary-like nuclear features in thyroid core needle biopsy and its impact on risk of malignancy. *Endocr Pathol* 2019;30(4):329-39.
 - 102) Xiong Y, Yan L, Nong L, Zheng Y, Li T. Pathological diagnosis of thyroid nodules based on core needle biopsies: comparative study between core needle biopsies and resected specimens in 578 cases. *Diagn Pathol* 2019;14(1):10.
 - 103) Ahn HS, Seo M, Ha SM, Kim HS. Comparison of the diagnostic efficacy of ultrasound-guided core needle biopsy with 18- versus 20-gauge needles for thyroid nodules. *J Ultrasound Med* 2018;37(11):2565-74.
 - 104) Choe J, Baek JH, Park HS, Choi YJ, Lee JH. Core needle biopsy of thyroid nodules: outcomes and safety from a large single-center single-operator study. *Acta Radiol* 2018;59(8):924-31.
 - 105) Choe JY, Kwak Y, Kim M, Chung YR, Kim HJ, Kim YK, et al. Utility of a formatted pathologic reporting system in thyroid core needle biopsy: a validation study of 1998 consecutive cases. *Clin Endocrinol (Oxf)* 2018;88(1):96-104.
 - 106) Hong MJ, Na DG, Kim SJ, Kim DS. Role of core needle biopsy as a first-line diagnostic tool for thyroid nodules: a retrospective cohort study. *Ultrasonography* 2018;37(3):244-53.
 - 107) Chung SR, Baek JH, Park HS, Choi YJ, Sung TY, Song DE, et al. Ultrasound-pathology discordant nodules on core-needle biopsy: malignancy risk and management strategy. *Thyroid* 2017;27(5):707-13.
 - 108) Kim HC, Kim YJ, Han HY, Yi JM, Baek JH, Park SY, et al. First-line use of core needle biopsy for high-yield preliminary diagnosis of thyroid nodules. *AJNR Am J Neuroradiol* 2017;38(2):357-63.
 - 109) Suh CH, Baek JH, Choi YJ, Kim TY, Sung TY, Song DE, et al. Efficacy and safety of core-needle biopsy in initially detected thyroid nodules via propensity score analysis. *Sci Rep* 2017;7(1):8242.
 - 110) Suh CH, Baek JH, Lee JH, Choi YJ, Kim JK, Sung TY, et al. The role of core-needle biopsy as a first-line diagnostic tool for initially detected thyroid nodules. *Thyroid* 2016;26(3):395-403.
 - 111) Suh CH, Baek JH, Lee JH, Choi YJ, Kim KW, Lee J, et al. The role of core-needle biopsy in the diagnosis of thyroid malignancy in 4580 patients with 4746 thyroid nodules: a systematic review and meta-analysis. *Endocrine* 2016;54(2):315-28.
 - 112) Kim YH, Kwon HJ, Kim EK, Kwak JY, Moon HJ, Yoon JH. Applying ultrasound-guided core needle biopsy for diagnosis of thyroid masses: preliminary results from a single institution. *J Ultrasound Med* 2015;34(10):1801-8.

- 113) Ha EJ, Baek JH, Lee JH, Kim JK, Kim JK, Lim HK, *et al.* Core needle biopsy can minimise the non-diagnostic results and need for diagnostic surgery in patients with calcified thyroid nodules. *Eur Radiol* 2014;24(6):1403-9.
- 114) Trimboli P, Nasrollah N, Guidobaldi L, Taccogna S, Ciciarella Modica DD, Amendola S, *et al.* The use of core needle biopsy as first-line in diagnosis of thyroid nodules reduces false negative and inconclusive data reported by fine-needle aspiration. *World J Surg Oncol* 2014;12:61.
- 115) Ha EJ, Baek JH, Lee JH, Song DE, Kim JK, Shong YK, *et al.* Sonographically suspicious thyroid nodules with initially benign cytologic results: the role of a core needle biopsy. *Thyroid* 2013;23(6):703-8.
- 116) Sung JY, Na DG, Kim KS, Yoo H, Lee H, Kim JH, *et al.* Diagnostic accuracy of fine-needle aspiration versus core-needle biopsy for the diagnosis of thyroid malignancy in a clinical cohort. *Eur Radiol* 2012;22(7):1564-72.
- 117) Crothers BA, Henry MR, Firat P, Frates MC, Rossi ED. Nondiagnostic/unsatisfactory. In: Ali SZ, Cibas ES, editors. *The Bethesda system for reporting thyroid cytopathology*. New York: Springer; 2018. p.7-18.
- 118) Wu HH, Rose C, Elsheikh TM. *The Bethesda system for reporting thyroid cytopathology: an experience of 1,382 cases in a community practice setting with the implication for risk of neoplasm and risk of malignancy*. *Diagn Cytopathol* 2012; 40(5):399-403.
- 119) Layfield LJ, Abrams J, Cochand-Priollet B, Evans D, Gharib H, Greenspan F, *et al.* Post-thyroid FNA testing and treatment options: a synopsis of the National Cancer Institute Thyroid Fine Needle Aspiration State of the Science Conference. *Diagn Cytopathol* 2008;36(6):442-8.
- 120) Singh RS, Wang HH. Timing of repeat thyroid fine-needle aspiration in the management of thyroid nodules. *Acta Cytol* 2011;55(6):544-8.
- 121) Lubitz CC, Nagarkatti SS, Faquin WC, Samir AE, Hassan MC, Barbesino G, *et al.* Diagnostic yield of nondiagnostic thyroid nodules is not altered by timing of repeat biopsy. *Thyroid* 2012;22(6):590-4.
- 122) Valerio E, Pastorello RG, Calsavara V, Porfirio MM, Engelman GG, Francisco Dalcin J, *et al.* Should we wait 3 months for a repeat aspiration in non-diagnostic/indeterminate thyroid nodules? A cancer centre experience. *Cytopathology* 2020;31(6):525-32.
- 123) Orija IB, Pineyro M, Biscotti C, Reddy SS, Hamrahian AH. Value of repeating a nondiagnostic thyroid fine-needle aspiration biopsy. *Endocr Pract* 2007;13(7):735-42.
- 124) Alexander EK, Heering JP, Benson CB, Frates MC, Doubilet PM, Cibas ES, *et al.* Assessment of nondiagnostic ultrasound-guided fine needle aspirations of thyroid nodules. *J Clin Endocrinol Metab* 2002;87(11):4924-7.
- 125) Choi YS, Hong SW, Kwak JY, Moon HJ, Kim EK. Clinical and ultrasonographic findings affecting nondiagnostic results upon the second fine needle aspiration for thyroid nodules. *Ann Surg Oncol* 2012;19(7):2304-9.
- 126) Na DG, Kim JH, Sung JY, Baek JH, Jung KC, Lee H, *et al.* Core-needle biopsy is more useful than repeat fine-needle aspiration in thyroid nodules read as nondiagnostic or atypia of undetermined significance by the Bethesda system for reporting thyroid cytopathology. *Thyroid* 2012;22(5):468-75.
- 127) Lee SH, Kim MH, Bae JS, Lim DJ, Jung SL, Jung CK. Clinical outcomes in patients with non-diagnostic thyroid fine needle aspiration cytology: usefulness of the thyroid core needle biopsy. *Ann Surg Oncol* 2014;21(6):1870-7.
- 128) Choi SH, Baek JH, Lee JH, Choi YJ, Hong MJ, Song DE, *et al.* Thyroid nodules with initially non-diagnostic, fine-needle aspiration results: comparison of core-needle biopsy and repeated fine-needle aspiration. *Eur Radiol* 2014;24(11):2819-26.
- 129) Jung SM, Koo HR, Jang KS, Chung MS, Song CM, Ji YB, *et al.* Comparison of core-needle biopsy and repeat fine-needle aspiration for thyroid nodules with inconclusive initial cytology. *Eur Arch Otorhinolaryngol* 2021;278(8):3019-25.
- 130) Moon HJ, Kwak JY, Choi YS, Kim EK. How to manage thyroid nodules with two consecutive non-diagnostic results on ultrasonography-guided fine-needle aspiration. *World J Surg* 2012;36(3):586-92.
- 131) Vuong HG, Chung DGB, Ngo LM, Bui TQ, Hassell L, Jung CK, *et al.* The use of the Bethesda system for reporting thyroid cytopathology in pediatric thyroid nodules: a meta-analysis. *Thyroid* 2021;31(8):1203-11.
- 132) Vuong HG, Ngo HTT, Bychkov A, Jung CK, Vu TH, Lu KB, *et al.* Differences in surgical resection rate and risk of malignancy in thyroid cytopathology practice between Western and Asian countries: a systematic review and meta-analysis. *Cancer Cytopathol* 2020;128(4):238-49.
- 133) Chehade JM, Silverberg AB, Kim J, Case C, Mooradian AD. Role of repeated fine-needle aspiration of thyroid nodules with benign cytologic features. *Endocr Pract* 2001;7(4):237-43.
- 134) Orlandi A, Puscar A, Capriata E, Fideleff H. Repeated fine-needle aspiration of the thyroid in benign nodular thyroid disease: critical evaluation of long-term follow-up. *Thyroid* 2005;15(3):274-8.
- 135) Oertel YC, Miyahara-Felipe L, Mendoza MG, Yu K. Value of repeated fine needle aspirations of the thyroid: an analysis of over ten thousand FNAs. *Thyroid* 2007;17(11):1061-6.
- 136) Illouz F, Rodien P, Saint-Andre JP, Triau S, Laboureaux-Soares S, Dubois S, *et al.* Usefulness of repeated fine-needle cytology in the follow-up of non-operated thyroid nodules. *Eur J Endocrinol* 2007;156(3):303-8.
- 137) Tee YY, Lowe AJ, Brand CA, Judson RT. Fine-needle aspiration may miss a third of all malignancy in palpable thyroid nodules: a comprehensive literature review. *Ann Surg* 2007;246(5):714-20.
- 138) Pinchot SN, Al-Wagih H, Schaefer S, Sippel R, Chen H. Accuracy of fine-needle aspiration biopsy for predicting neoplasm or carcinoma in thyroid nodules 4 cm or larger. *Arch Surg* 2009;144(7):649-55.
- 139) Kuru B, Gulcelik NE, Gulcelik MA, Dincer H. The false-negative rate of fine-needle aspiration cytology for diagnosing thyroid carcinoma in thyroid nodules. *Langenbeck's Arch Surg* 2010;395(2):127-32.
- 140) Wharry LI, McCoy KL, Stang MT, Armstrong MJ, LeBeau SO, Tublin ME, *et al.* Thyroid nodules (≥ 4 cm): can ultrasound and cytology reliably exclude cancer? *World J Surg* 2014;38(3):614-21.

- 141) Nou E, Kwong N, Alexander LK, Cibas ES, Marqusee E, Alexander EK. *Determination of the optimal time interval for repeat evaluation after a benign thyroid nodule aspiration.* *J Clin Endocrinol Metab* 2014;99(2):510-6.
- 142) Yoon JH, Kwak JY, Moon HJ, Kim MJ, Kim EK. *The diagnostic accuracy of ultrasound-guided fine-needle aspiration biopsy and the sonographic differences between benign and malignant thyroid nodules 3 cm or larger.* *Thyroid* 2011;21(9):993-1000.
- 143) Porterfield JR, Jr., Grant CS, Dean DS, Thompson GB, Farley DR, Richards ML, et al. *Reliability of benign fine needle aspiration cytology of large thyroid nodules.* *Surgery* 2008; 144(6):963-8; discussion 8-9.
- 144) Hong MJ, Na DG, Baek JH, Sung JY, Kim JH. *Cytology-ultrasonography risk-stratification scoring system based on fine-needle aspiration cytology and the Korean-Thyroid Imaging Reporting and Data System.* *Thyroid* 2017;27(7):953-9.
- 145) Krane JF, Nayar R, Renshaw AA. *Atypia of undetermined significance/follicular lesion of undetermined significance.* In: Ali SZ, Cibas ES, editors. *The Bethesda system for reporting thyroid cytopathology.* New York: Springer; 2018. p.49-70.
- 146) Cibas ES, Baloch ZW, Fellegara G, LiVolsi VA, Raab SS, Rosai J, et al. *A prospective assessment defining the limitations of thyroid nodule pathologic evaluation.* *Ann Intern Med* 2013;159(5):325-32.
- 147) Davidov T, Trooskin SZ, Shanker BA, Yip D, Eng O, Crystal J, et al. *Routine second-opinion cytopathology review of thyroid fine needle aspiration biopsies reduces diagnostic thyroidectomy.* *Surgery* 2010;148(6):1294-9; discussion 9-301.
- 148) Park KT, Ahn SH, Mo JH, Park YJ, Park DJ, Choi SI, et al. *Role of core needle biopsy and ultrasonographic finding in management of indeterminate thyroid nodules.* *Head Neck* 2011;33(2):160-5.
- 149) Lee KH, Shin JH, Oh YL, Hahn SY. *Atypia of undetermined significance in thyroid fine-needle aspiration cytology: prediction of malignancy by US and comparison of methods for further management.* *Ann Surg Oncol* 2014;21(7):2326-31.
- 150) Na DG, Min HS, Lee H, Won JK, Seo HB, Kim JH. *Role of core needle biopsy in the management of atypial/follicular lesion of undetermined significance thyroid nodules: comparison with repeat fine-needle aspiration in subcategory nodules.* *Eur Thyroid J* 2015;4(3):189-96.
- 151) Kim SK, Hwang TS, Yoo YB, Han HS, Kim DL, Song KH, et al. *Surgical results of thyroid nodules according to a management guideline based on the BRAF(V600E) mutation status.* *J Clin Endocrinol Metab* 2011;96(3):658-64.
- 152) Adeniran AJ, Hui P, Chhieng DC, Prasad ML, Schofield K, Theoharis C. *BRAF mutation testing of thyroid fine-needle aspiration specimens enhances the predictability of malignancy in thyroid follicular lesions of undetermined significance.* *Acta Cytol* 2011;55(6):570-5.
- 153) Ngo HTT, Nguyen TPX, Vu TH, Jung CK, Hassell L, Kakudo K, et al. *Impact of molecular testing on the management of indeterminate thyroid nodules among Western and Asian countries: a systematic review and meta-analysis.* *Endocr Pathol* 2021;32(2):269-79.
- 154) Roth MY, Witt RL, Steward DL. *Molecular testing for thyroid nodules: review and current state.* *Cancer* 2018;124(5):888-98.
- 155) Patel KN, Angell TE, Babiarz J, Barth NM, Blevins T, Duh QY, et al. *Performance of a genomic sequencing classifier for the preoperative diagnosis of cytologically indeterminate thyroid nodules.* *JAMA Surg* 2018;153(9):817-24.
- 156) Steward DL, Carty SE, Sippel RS, Yang SP, Sosa JA, Sipos JA, et al. *Performance of a multigene genomic classifier in thyroid nodules with indeterminate cytology: a prospective blinded multicenter study.* *JAMA Oncol* 2019;5(2):204-12.
- 157) Labourier E, Shifrin A, Busseniers AE, Lupo MA, Manganelli ML, Andruss B, et al. *Molecular testing for miRNA, mRNA, and DNA on fine-needle aspiration improves the preoperative diagnosis of thyroid nodules with indeterminate cytology.* *J Clin Endocrinol Metab* 2015;100(7):2743-50.
- 158) Lithwick-Yanai G, Dromi N, Shtabsky A, Morgenstern S, Strenov Y, Feinmesser M, et al. *Multicentre validation of a microRNA-based assay for diagnosing indeterminate thyroid nodules utilising fine needle aspirate smears.* *J Clin Pathol* 2017;70(6):500-7.
- 159) Agarwal S, Bychkov A, Jung CK. *Emerging biomarkers in thyroid practice and research.* *Cancers (Basel)* 2021;14(1):204.
- 160) Larcher de Almeida AM, Delfim RLC, Vidal APA, Chaves M, Santiago ACL, Gianotti MF, et al. *Combining the American Thyroid Association's ultrasound classification with cytological subcategorization improves the assessment of malignancy risk in indeterminate thyroid nodules.* *Thyroid* 2021; 31(6):922-32.
- 161) Słowińska-Klencka D, Wysocka-Konieczna K, Klencki M, Popowicz B. *Diagnostic value of six Thyroid Imaging Reporting and Data Systems (TIRADS) in cytologically equivocal thyroid nodules.* *J Clin Med* 2020;9(7):2281.
- 162) Henry MR, Westra WH, Krane JF, Schmitt F. *Follicular neoplasm/suspicious for a follicular neoplasm.* In: Ali SZ, Cibas ES, editors. *The Bethesda system for reporting thyroid cytopathology.* New York: Springer; 2018. p.71-80.
- 163) Nikiforov YE, Seethala RR, Tallini G, Baloch ZW, Basolo F, Thompson LD, et al. *Nomenclature revision for encapsulated follicular variant of papillary thyroid carcinoma: a paradigm shift to reduce overtreatment of indolent tumors.* *JAMA Oncol* 2016;2(8):1023-9.
- 164) Kuru B, Kefeli M. *Risk factors associated with malignancy and with triage to surgery in thyroid nodules classified as Bethesda category IV (FN/SFN).* *Diagn Cytopathol* 2018;46(6):489-94.
- 165) Parikh PP, Allan BJ, Lew JI. *Surgeon-performed ultrasound predictors of malignancy in patients with Hurthle cell neoplasms of the thyroid.* *J Surg Res* 2013;184(1):247-52.
- 166) Petric R, Perhavec A, Gazic B, Besic N. *Preoperative serum thyroglobulin concentration is an independent predictive factor of malignancy in follicular neoplasms of the thyroid gland.* *J Surg Oncol* 2012;105(4):351-6.
- 167) Lubitz CC, Faquin WC, Yang J, Mekel M, Gaz RD, Parangi S, et al. *Clinical and cytological features predictive of malignancy in thyroid follicular neoplasms.* *Thyroid* 2010;20(1):25-31.
- 168) Williams MD, Suliburk JW, Staerckel GA, Busaidy NL, Clayman GL, Evans DB, et al. *Clinical significance of distinguishing between follicular lesion and follicular neoplasm in thyroid fine-needle aspiration biopsy.* *Ann Surg Oncol*

- 2009;16(11):3146-53.
- 169) Choi YJ, Yun JS, Kim DH. *Clinical and ultrasound features of cytology diagnosed follicular neoplasm. Endocr J* 2009;56(3): 383-9.
 - 170) Gulcelik NE, Gulcelik MA, Kuru B. *Risk of malignancy in patients with follicular neoplasm: predictive value of clinical and ultrasonographic features. Arch Otolaryngol Head Neck Surg* 2008;134(12):1312-5.
 - 171) Raber W, Kaserer K, Niederle B, Vierhapper H. *Risk factors for malignancy of thyroid nodules initially identified as follicular neoplasia by fine-needle aspiration: results of a prospective study of one hundred twenty patients. Thyroid* 2000;10(8):709-12.
 - 172) Tuttle RM, Lemar H, Burch HB. *Clinical features associated with an increased risk of thyroid malignancy in patients with follicular neoplasia by fine-needle aspiration. Thyroid* 1998; 8(5):377-83.
 - 173) Baloch ZW, Fleisher S, LiVolsi VA, Gupta PK. *Diagnosis of "follicular neoplasm": a gray zone in thyroid fine-needle aspiration cytology. Diagn Cytopathol* 2002;26(1):41-4.
 - 174) Kim HJ, Mok JO, Kim CH, Kim YJ, Kim SJ, Park HK, et al. *Preoperative serum thyroglobulin and changes in serum thyroglobulin during TSH suppression independently predict follicular thyroid carcinoma in thyroid nodules with a cytological diagnosis of follicular lesion. Endocr Res* 2017;42(2): 154-62.
 - 175) Giorgadze T, Rossi ED, Fadda G, Gupta PK, Livolsi VA, Baloch Z. *Does the fine-needle aspiration diagnosis of "Hurthle-cell neoplasm/follicular neoplasm with oncocyctic features" denote increased risk of malignancy? Diagn Cytopathol* 2004;31(5):307-12.
 - 176) Raparia K, Min SK, Mody DR, Anton R, Amrikachi M. *Clinical outcomes for "suspicious" category in thyroid fine-needle aspiration biopsy: patient's sex and nodule size are possible predictors of malignancy. Arch Pathol Lab Med* 2009;133(5):787-90.
 - 177) Hu TX, Nguyen DT, Patel M, Beckett K, Douek M, Masamed R, et al. *The effect modification of ultrasound risk classification on molecular testing in predicting the risk of malignancy in cytologically indeterminate thyroid nodules. Thyroid* 2022;32(8):905-16.
 - 178) Stewardson P, Eszlinger M, Paschke R. *Diagnosis of endocrine disease: usefulness of genetic testing of fine-needle aspirations for diagnosis of thyroid cancer. Eur J Endocrinol* 2022;187(3):R41-52.
 - 179) Colombo C, Muzza M, Pogliaghi G, Palazzo S, Vannucchi G, Vicentini L, et al. *The thyroid risk score (TRS) for nodules with indeterminate cytology. Endocr Relat Cancer* 2021;28(4): 225-35.
 - 180) VanderLaan PA, Chandra A, Filie AC, Randolph GW, Powers CN. *Suspicious for malignancy. In: Ali SZ, Cibas ES, editors. The Bethesda system for reporting thyroid cytopathology. New York: Springer; 2018. p.101-18.*
 - 181) Ha EJ, Lim HK, Yoon JH, Baek JH, Do KH, Choi M, et al. *Primary imaging test and appropriate biopsy methods for thyroid nodules: guidelines by Korean Society of Radiology and National Evidence-Based Healthcare Collaborating Agency. Korean J Radiol* 2018;19(4):623-31.
 - 182) Bernet V, Hupart KH, Parangi S, Woeber KA. *AACE/ACE disease state commentary: molecular diagnostic testing of thyroid nodules with indeterminate cytopathology. Endocr Pract* 2014;20(4):360-3.
 - 183) Mazzaferri EL. *Management of low-risk differentiated thyroid cancer. Endocr Pract* 2007;13(5):498-512.
 - 184) Ito Y, Uruno T, Nakano K, Takamura Y, Miya A, Kobayashi K, et al. *An observation trial without surgical treatment in patients with papillary microcarcinoma of the thyroid. Thyroid* 2003;13(4):381-7.
 - 185) Oh HS, Ha J, Kim HI, Kim TH, Kim WG, Lim DJ, et al. *Active surveillance of low-risk papillary thyroid microcarcinoma: a multi-center cohort study in Korea. Thyroid* 2018; 28(12):1587-94.
 - 186) Lee EK, Moon JH, Hwangbo Y, Ryu CH, Cho SW, Choi JY, et al. *Progression of low-risk papillary thyroid microcarcinoma during active surveillance: interim analysis of a multicenter prospective cohort study of active surveillance on papillary thyroid microcarcinoma in Korea. Thyroid* 2022;32(11):1328-36.
 - 187) Ho AS, Kim S, Zalt C, Melany ML, Chen IE, Vasquez J, et al. *Expanded parameters in active surveillance for low-risk papillary thyroid carcinoma: a nonrandomized controlled trial. JAMA Oncol* 2022;8(11):1588-96.
 - 188) Chou R, Dana T, Haymart M, Leung AM, Tufano RP, Sosa JA, et al. *Active surveillance versus thyroid surgery for differentiated thyroid cancer: a systematic review. Thyroid* 2022;32(4):351-67.
 - 189) Campopiano MC, Matrone A, Rago T, Scutari M, Prete A, Agate L, et al. *Assessing mPTC progression during active surveillance: volume or diameter increase? J Clin Med* 2021; 10(18):4068.
 - 190) Molinaro E, Campopiano MC, Pieruzzi L, Matrone A, Agate L, Bottici V, et al. *Active surveillance in papillary thyroid microcarcinomas is feasible and safe: experience at a single Italian center. J Clin Endocrinol Metab* 2020;105(3):e172-80.
 - 191) Sawka AM, Ghai S, Rotstein L, Irish JC, Pasternak JD, Gullane PJ, et al. *A quantitative analysis examining patients' choice of active surveillance or surgery for managing low-risk papillary thyroid cancer. Thyroid* 2022;32(3):255-62.
 - 192) Won HR, Jeon E, Heo DB, Chang JW, Shong M, Kim JR, et al. *Age-dependent clinicopathological characteristics of patients with T1b papillary thyroid carcinoma: implications for the possibility of active surveillance. Ann Surg Oncol* 2023;30: 2246-53.
 - 193) Sawka AM, Ghai S, Tomlinson G, Rotstein L, Gilbert R, Gullane P, et al. *A protocol for a Canadian prospective observational study of decision-making on active surveillance or surgery for low-risk papillary thyroid cancer. BMJ Open* 2018;8(4):e020298.
 - 194) Tuttle RM, Fagin JA, Minkowitz G, Wong RJ, Roman B, Patel S, et al. *Natural history and tumor volume kinetics of papillary thyroid cancers during active surveillance. JAMA Otolaryngol Head Neck Surg* 2017;143(10):1015-20.
 - 195) Fukuoka O, Sugitani I, Ebina A, Toda K, Kawabata K, Yamada K. *Natural history of asymptomatic papillary thyroid*

- microcarcinoma: time-dependent changes in calcification and vascularity during active surveillance. World J Surg* 2016;40(3): 529-37.
- 196) Sakai T, Sugitani I, Ebina A, Fukuoka O, Toda K, Mitani H, et al. *Active surveillance for T1bN0M0 papillary thyroid carcinoma. Thyroid* 2019;29(1):59-63.
- 197) Ito Y, Miyauchi A, Kihara M, Higashiyama T, Kobayashi K, Miya A. *Patient age is significantly related to the progression of papillary microcarcinoma of the thyroid under observation. Thyroid* 2014;24(1):27-34.
- 198) Davies L, Chang CH, Sirovich B, Tuttle RM, Fukushima M, Ito Y, et al. *Thyroid cancer active surveillance program retention and adherence in Japan. JAMA Otolaryngol Head Neck Surg* 2021;147(1):77-84.
- 199) Rosario PW, Mourao GF, Calsolari MR. *Active surveillance in adults with low-risk papillary thyroid microcarcinomas: a prospective study. Horm Metab Res* 2019;51(11):703-8.
- 200) Sasaki T, Miyauchi A, Fujishima M, Ito Y, Kudo T, Noda T, et al. *Comparison of postoperative unfavorable events in patients with low-risk papillary thyroid carcinoma: immediate surgery versus conversion surgery following active surveillance. Thyroid* 2023;33(2):186-91.
- 201) Filetti S, Durante C, Hartl D, Leboulleux S, Locati LD, Newbold K, et al. *Thyroid cancer: ESMO clinical practice guidelines for diagnosis, treatment and follow-up dagger. Ann Oncol* 2019;30(12):1856-83.
- 202) Takami H, Ito Y, Okamoto T, Yoshida A. *Therapeutic strategy for differentiated thyroid carcinoma in Japan based on a newly established guideline managed by Japanese Society of Thyroid Surgeons and Japanese Association of Endocrine Surgeons. World J Surg* 2011;35(1):111-21.
- 203) Horiguchi K, Yoshida Y, Iwaku K, Emoto N, Kasahara T, Sato J, et al. *Position paper from the Japan Thyroid Association task force on the management of low-risk papillary thyroid microcarcinoma (T1aN0M0) in adults. Endocr J* 2021;68(7): 763-80.
- 204) Koshkina A, Fazelzad R, Sugitani I, Miyauchi A, Thabane L, Goldstein DP, et al. *Association of patient age with progression of low-risk papillary thyroid carcinoma under active surveillance: a systematic review and meta-analysis. JAMA Otolaryngol Head Neck Surg* 2020;146(6):552-60.
- 205) Goldner WS, Angell TE, McAdoo SL, Babiarz J, Sadow PM, Nabhan FA, et al. *Molecular variants and their risks for malignancy in cytologically indeterminate thyroid nodules. Thyroid* 2019;29(11):1594-605.
- 206) Gilani SM, Abi-Raad R, Garritano J, Cai G, Prasad ML, Adeniran AJ. *RAS mutation and associated risk of malignancy in the thyroid gland: an FNA study with cytology-histology correlation. Cancer Cytopathol* 2022;130(4):284-93.
- 207) Yang J, Gong Y, Yan S, Chen H, Qin S, Gong R. *Association between TERT promoter mutations and clinical behaviors in differentiated thyroid carcinoma: a systematic review and meta-analysis. Endocrine* 2020;67(1):44-57.
- 208) Shonka DC, Jr., Ho A, Chintakuntlawar AV, Geiger JL, Park JC, Seetharamu N, et al. *American Head and Neck Society Endocrine Surgery Section and International Thyroid Oncology Group consensus statement on mutational testing in thyroid cancer: defining advanced thyroid cancer and its targeted treatment. Head Neck* 2022;44(6):1277-300.
- 209) Kim SY, Jung CK. *Frequency of TERT promoter mutations in real-world analysis of 2,092 thyroid carcinoma patients (Endocrinol Metab* 2022;37:652-63, Heera Yang et al.). *Endocrinol Metab (Seoul)* 2022;37(6):947-8.
- 210) Yang H, Park H, Ryu HJ, Heo J, Kim JS, Oh YL, et al. *Frequency of TERT promoter mutations in real-world analysis of 2,092 thyroid carcinoma patients. Endocrinol Metab (Seoul)* 2022;37(4):652-63.
- 211) Kim SY, Kim T, Kim K, Bae JS, Kim JS, Jung CK. *Highly prevalent BRAF V600E and low-frequency TERT promoter mutations underlie papillary thyroid carcinoma in Koreans. J Pathol Transl Med* 2020;54(4):310-7.
- 212) Choi YS, Choi SW, Yi JW. *Prospective analysis of TERT promoter mutations in papillary thyroid carcinoma at a single institution. J Clin Med* 2021;10(10):2179.
- 213) Lee J, Ha EJ, Roh J, Kim HK. *Presence of TERT +/- BRAF V600E mutation is not a risk factor for the clinical management of patients with papillary thyroid microcarcinoma. Surgery* 2021;170(3):743-7.
- 214) Wang N, Zhai H, Lu Y. *Is fluorine-18 fluorodeoxyglucose positron emission tomography useful for the thyroid nodules with indeterminate fine needle aspiration biopsy? A meta-analysis of the literature. J Otolaryngol Head Neck Surg* 2013; 42(1):38.
- 215) Vriens D, Adang EM, Netea-Maier RT, Smit JW, de Wilt JH, Oyen WJ, et al. *Cost-effectiveness of FDG-PET/CT for cytologically indeterminate thyroid nodules: a decision analytic approach. J Clin Endocrinol Metab* 2014;99(9):3263-74.
- 216) Deandreis D, Al Ghuzlan A, Auperin A, Vielh P, Caillou B, Chami L, et al. *Is (18)F-fluorodeoxyglucose-PET/CT useful for the presurgical characterization of thyroid nodules with indeterminate fine needle aspiration cytology? Thyroid* 2012; 22(2):165-72.
- 217) de Koster EJ, de Geus-Oei LF, Brouwers AH, van Dam E, Dijkhorst-Oei LT, van Engen-van Grunsven ACH, et al. *[(18)F]FDG-PET/CT to prevent futile surgery in indeterminate thyroid nodules: a blinded, randomised controlled multicentre trial. Eur J Nucl Med Mol Imaging* 2022;49(6):1970-84.
- 218) de Koster EJ, Vriens D, van Aken MO, Dijkhorst-Oei LT, Oyen WJG, Peeters RP, et al. *FDG-PET/CT in indeterminate thyroid nodules: cost-utility analysis alongside a randomised controlled trial. Eur J Nucl Med Mol Imaging* 2022;49(10): 3452-69.
- 219) Papini E, Guglielmi R, Bianchini A, Crescenzi A, Taccogna S, Nardi F, et al. *Risk of malignancy in nonpalpable thyroid nodules: predictive value of ultrasound and color-Doppler features. J Clin Endocrinol Metab* 2002;87(5):1941-6.
- 220) Brito JP, Yarur AJ, Prokop LJ, McIver B, Murad MH, Montori VM. *Prevalence of thyroid cancer in multinodular goiter versus single nodule: a systematic review and meta-analysis. Thyroid* 2013;23(4):449-55.
- 221) Leenhardt L, Hejblum G, Franc B, Fediaevsky LD, Delbot T, Le Guillouziec D, et al. *Indications and limits of ultrasound-guided cytology in the management of nonpalpable thyroid nodules. J Clin Endocrinol Metab* 1999;84(1):24-8.

- 222) Baser H, Topaloglu O, Bilginer MC, Ulusoy S, Kilicarslan A, Ozdemir E, et al. Are cytologic and histopathologic features of hot thyroid nodules different from cold thyroid nodules? *Diagn Cytopathol* 2019;47(9):898-903.
- 223) Carmeci C, Jeffrey RB, McDougall IR, Nowels KW, Weigel RJ. Ultrasound-guided fine-needle aspiration biopsy of thyroid masses. *Thyroid* 1998;8(4):283-9.
- 224) Ylagan LR, Farkas T, Dehner LP. Fine needle aspiration of the thyroid: a cytohistologic correlation and study of discrepant cases. *Thyroid* 2004;14(1):35-41.
- 225) Alexander EK, Hurwitz S, Heering JP, Benson CB, Frates MC, Doubilet PM, et al. Natural history of benign solid and cystic thyroid nodules. *Ann Intern Med* 2003;138(4):315-8.
- 226) Brander AE, Viikinkoski VP, Nickels JI, Kivisaari LM. Importance of thyroid abnormalities detected at US screening: a 5-year follow-up. *Radiology* 2000;215(3):801-6.
- 227) Erdogan MF, Kamel N, Aras D, Akdogan A, Baskal N, Erdogan G. Value of re-aspirations in benign nodular thyroid disease. *Thyroid* 1998;8(12):1087-90.
- 228) Danese D, Sciacchitano S, Farsetti A, Andreoli M, Pontecorvi A. Diagnostic accuracy of conventional versus sonography-guided fine-needle aspiration biopsy of thyroid nodules. *Thyroid* 1998;8(1):15-21.
- 229) Rosario PW, Calsolari MR. What is the best criterion for repetition of fine-needle aspiration in thyroid nodules with initially benign cytology? *Thyroid* 2015;25(10):1115-20.
- 230) Maino F, Bufano A, Dalmazio G, Campanile M, Pilli T, Forleo R, et al. Validation of American Thyroid Association ultrasound risk-adapted approach for repeating cytology in benign thyroid nodules. *Thyroid* 2021;31(3):446-51.
- 231) Kim SY, Han KH, Moon HJ, Kwak JY, Chung WY, Kim EK. Thyroid nodules with benign findings at cytologic examination: results of long-term follow-up with US. *Radiology* 2014;271(1):272-81.
- 232) Zhang M, Zhang Y, Fu S, Lv F, Tang J. Thyroid nodules with suspicious ultrasound findings: the role of ultrasound-guided core needle biopsy. *Clin Imaging* 2014;38(4):434-8.
- 233) Chung SR, Baek JH, Choi YJ, Sung TY, Song DE, Kim TY, et al. The role of core needle biopsy for the evaluation of thyroid nodules with suspicious ultrasound features. *Korean J Radiol* 2019;20(1):158-65.
- 234) Durante C, Costante G, Lucisano G, Bruno R, Meringolo D, Paciaroni A, et al. The natural history of benign thyroid nodules. *JAMA* 2015;313(9):926-35.
- 235) Papini E, Petrucci L, Guglielmi R, Panunzi C, Rinaldi R, Bacci V, et al. Long-term changes in nodular goiter: a 5-year prospective randomized trial of levothyroxine suppressive therapy for benign cold thyroid nodules. *J Clin Endocrinol Metab* 1998;83(3):780-3.
- 236) Zelmanovitz F, Genro S, Gross JL. Suppressive therapy with levothyroxine for solitary thyroid nodules: a double-blind controlled clinical study and cumulative meta-analysis. *J Clin Endocrinol Metab* 1998;83(11):3881-5.
- 237) Wemeau JL, Caron P, Schwartz C, Schlienger JL, Orgiazzi J, Cousty C, et al. Effects of thyroid-stimulating hormone suppression with levothyroxine in reducing the volume of solitary thyroid nodules and improving extranodular nonpalpable changes: a randomized, double-blind, placebo-controlled trial by the French Thyroid Research Group. *J Clin Endocrinol Metab* 2002;87(11):4928-34.
- 238) Castro MR, Caraballo PJ, Morris JC. Effectiveness of thyroid hormone suppressive therapy in benign solitary thyroid nodules: a meta-analysis. *J Clin Endocrinol Metab* 2002;87(9):4154-9.
- 239) Ha EJ, Baek JH, Che Y, Chou YH, Fukunari N, Kim JH, et al. Radiofrequency ablation of benign thyroid nodules: recommendations from the Asian Conference on Tumor Ablation Task Force. *Ultrasonography* 2021;40(1):75-82.
- 240) Papini E, Monpeyssen H, Frasoldati A, Hegedus L. 2020 European Thyroid Association clinical practice guideline for the use of image-guided ablation in benign thyroid nodules. *Eur Thyroid J* 2020;9(4):172-85.
- 241) Kuo JH, Sinclair CF, Lang B, Spiezia S, Yu M, Ha EJ, et al. A comprehensive review of interventional ablation techniques for the management of thyroid nodules and metastatic lymph nodes. *Surgery* 2022;171(4):920-31.
- 242) Guan SH, Wang H, Teng DK. Comparison of ultrasound-guided thermal ablation and conventional thyroidectomy for benign thyroid nodules: a systematic review and meta-analysis. *Int J Hyperthermia* 2020;37(1):442-9.
- 243) Jin H, Lin W, Lu L, Cui M. Conventional thyroidectomy vs thyroid thermal ablation on postoperative quality of life and satisfaction for patients with benign thyroid nodules. *Eur J Endocrinol* 2021;184(1):131-41.
- 244) Hahn SY, Shin JH, Na DG, Ha EJ, Ahn HS, Lim HK, et al. Ethanol ablation of the thyroid nodules: 2018 consensus statement by the Korean Society of Thyroid Radiology. *Korean J Radiol* 2019;20(4):609-20.
- 245) Bandeira-Echtler E, Bergerhoff K, Richter B. Levothyroxine or minimally invasive therapies for benign thyroid nodules. *Cochrane Database Syst Rev* 2014;2014(6):CD004098.
- 246) Chung SR, Suh CH, Baek JH, Choi YJ, Lee JH. The role of core needle biopsy in the diagnosis of initially detected thyroid nodules: a systematic review and meta-analysis. *Eur Radiol* 2018;28(11):4909-18.
- 247) Park KW, Shin JH, Hahn SY, Oh YL, Kim SW, Kim TH, et al. Ultrasound-guided fine-needle aspiration or core needle biopsy for diagnosing follicular thyroid carcinoma? *Clin Endocrinol (Oxf)* 2020;92(5):468-74.
- 248) Na HY, Moon JH, Choi JY, Yu HW, Jeong WJ, Kim YK, et al. Preoperative diagnostic categories of fine needle aspiration cytology for histologically proven thyroid follicular adenoma and carcinoma, and Hurthle cell adenoma and carcinoma: analysis of cause of under- or misdiagnoses. *PLoS One* 2020;15(11):e0241597.
- 249) Kwak JY, Koo H, Youk JH, Kim MJ, Moon HJ, Son EJ, et al. Value of US correlation of a thyroid nodule with initially benign cytologic results. *Radiology* 2010;254(1):292-300.
- 250) Yang J, Schnadig V, Logrono R, Wasserman PG. Fine-needle aspiration of thyroid nodules: a study of 4703 patients with histologic and clinical correlations. *Cancer* 2007;111(5):306-15.
- 251) Gerhard R, da Cunha Santos G. Inter- and intraobserver reproducibility of thyroid fine needle aspiration cytology: an analysis of discrepant cases. *Cytopathology* 2007;18(2):105-11.
- 252) Scappaticcio L, Trimboli P, Iorio S, Maiorino MI, Longo

- M, Croce L, et al. Repeat thyroid FNAC: inter-observer agreement among high- and low-volume centers in Naples metropolitan area and correlation with the EU-TIRADS. *Front Endocrinol (Lausanne)* 2022;13:1001728.
- 253) Jung SL, Baek JH, Lee JH, Shong YK, Sung JY, Kim KS, et al. Efficacy and safety of radiofrequency ablation for benign thyroid nodules: a prospective multicenter study. *Korean J Radiol* 2018;19(1):167-74.
- 254) Baek JH, Ha EJ, Choi YJ, Sung JY, Kim JK, Shong YK. Radiofrequency versus ethanol ablation for treating predominantly cystic thyroid nodules: a randomized clinical trial. *Korean J Radiol* 2015;16(6):1332-40.
- 255) Sung JY, Baek JH, Kim KS, Lee D, Yoo H, Kim JK, et al. Single-session treatment of benign cystic thyroid nodules with ethanol versus radiofrequency ablation: a prospective randomized study. *Radiology* 2013;269(1):293-300.
- 256) Choi WJ, Baek JH, Choi YJ, Lee JH, Ha EJ, Lee WC, et al. Management of cystic or predominantly cystic thyroid nodules: role of simple aspiration of internal fluid. *Endocr Res* 2015;40(4):215-9.
- 257) Kim JH, Lee HK, Lee JH, Ahn IM, Choi CG. Efficacy of sonographically guided percutaneous ethanol injection for treatment of thyroid cysts versus solid thyroid nodules. *AJR Am J Roentgenol* 2003;180(6):1723-6.
- 258) Jang SW, Baek JH, Kim JK, Sung JY, Choi H, Lim HK, et al. How to manage the patients with unsatisfactory results after ethanol ablation for thyroid nodules: role of radiofrequency ablation. *Eur J Radiol* 2012;81(5):905-10.
- 259) Sung JY, Kim YS, Choi H, Lee JH, Baek JH. Optimum first-line treatment technique for benign cystic thyroid nodules: ethanol ablation or radiofrequency ablation? *AJR Am J Roentgenol* 2011;196(2):W210-4.
- 260) Lee JH, Kim YS, Lee D, Choi H, Yoo H, Baek JH. Radiofrequency ablation (RFA) of benign thyroid nodules in patients with incompletely resolved clinical problems after ethanol ablation (EA). *World J Surg* 2010;34(7):1488-93.
- 261) Ahmad T, Khoja A, Rashid NH, Ashfaq MA. Outcome of radioactive iodine therapy in toxic nodular goiter in Pakistan. *Pak J Med Sci* 2018;34(5):1146-51.
- 262) Tzavara I, Tzanela M, Vlassopoulou B, Kouyiomoutzakakis G, Kyriazopoulou V, Alevizaki C, et al. Long term thyroid function after (131)I treatment for toxic adenoma. *Hormones (Athens)* 2002;1(2):99-103.
- 263) Bawand R, Borzouei S, Salimbahrami SA, Sheikh V. Comparison of clinical efficacy of antithyroid drugs, radioactive iodine, and thyroidectomy for treatment of patients with graves' disease, toxic thyroid adenoma, and toxic multinodular goiter. *Biomed Biotechnol Res J* 2022;6(4):569-75.
- 264) Ben Hamou A, Ghanassia E, Muller A, Ladsous M, Paladino NC, Brunaud L, et al. SFE-AFCE-SFMN 2022 consensus on the management of thyroid nodules: thermal ablation. *Ann Endocrinol (Paris)* 2022;83(6):423-30.
- 265) Demir BK, Karakilic E, Saygili ES, Araci N, Ozdemir S. Predictors of hypothyroidism following empirical dose radioiodine in toxic thyroid nodules: real-life experience. *Endocr Pract* 2022;28(8):749-53.
- 266) Roque C, Santos FS, Pilli T, Dalmazio G, Castagna MG, Pacini F. Long-term effects of radioiodine in toxic multinodular goiter: thyroid volume, function, and autoimmunity. *J Clin Endocrinol Metab* 2020;105(7):dgaa214.
- 267) McDermott MT. Hyperthyroidism. *Ann Intern Med* 2020;172(7):ITC49-ITC64.
- 268) Ross DS, Burch HB, Cooper DS, Greenlee MC, Laurberg P, Maia AL, et al. 2016 American Thyroid Association guidelines for diagnosis and management of hyperthyroidism and other causes of thyrotoxicosis. *Thyroid* 2016;26(10):1343-421.
- 269) Dobnig H, Amrein K. Value of monopolar and bipolar radiofrequency ablation for the treatment of benign thyroid nodules. *Best Pract Res Clin Endocrinol Metab* 2019;33(4):101283.
- 270) Kim HJ, Cho SJ, Baek JH, Suh CH. Efficacy and safety of thermal ablation for autonomously functioning thyroid nodules: a systematic review and meta-analysis. *Eur Radiol* 2021;31(2):605-15.
- 271) Mauri G, Papini E, Bernardi S, Barbaro D, Cesareo R, De Feo P, et al. Image-guided thermal ablation in autonomously functioning thyroid nodules. A retrospective multicenter three-year follow-up study from the Italian Minimally Invasive Treatment of the Thyroid (MITT) Group. *Eur Radiol* 2022;32(3):1738-46.
- 272) Cesareo R, Palermo A, Pasqualini V, Manfrini S, Trimboli P, Stacul F, et al. Radiofrequency ablation on autonomously functioning thyroid nodules: a critical appraisal and review of the literature. *Front Endocrinol (Lausanne)* 2020;11:317.
- 273) Marley EF, Oertel YC. Fine-needle aspiration of thyroid lesions in 57 pregnant and postpartum women. *Diagn Cytopathol* 1997;16(2):122-5.
- 274) Kung AW, Chau MT, Lao TT, Tam SC, Low LC. The effect of pregnancy on thyroid nodule formation. *J Clin Endocrinol Metab* 2002;87(3):1010-4.
- 275) Alexander EK, Pearce EN, Brent GA, Brown RS, Chen H, Dosiou C, et al. 2017 guidelines of the American Thyroid Association for the diagnosis and management of thyroid disease during pregnancy and the postpartum. *Thyroid* 2017;27(3):315-89.
- 276) Mestman JH, Goodwin TM, Montoro MM. Thyroid disorders of pregnancy. *Endocrinol Metab Clin North Am* 1995;24(1):41-71.
- 277) Herzon FS, Morris DM, Segal MN, Rauch G, Parnell T. Coexistent thyroid cancer and pregnancy. *Arch Otolaryngol Head Neck Surg* 1994;120(11):1191-3.
- 278) Moosa M, Mazzaferri EL. Outcome of differentiated thyroid cancer diagnosed in pregnant women. *J Clin Endocrinol Metab* 1997;82(9):2862-6.
- 279) Mazzaferri EL, Jhiang SM. Long-term impact of initial surgical and medical therapy on papillary and follicular thyroid cancer. *Am J Med* 1994;97(5):418-28.
- 280) Oh HS, Kim WG, Park S, Kim M, Kwon H, Jeon MJ, et al. Serial neck ultrasonographic evaluation of changes in papillary thyroid carcinoma during pregnancy. *Thyroid* 2017;27(6):773-7.