

## Case Report

## 젊은 성인 환자에서 인간 메타뉴모바이러스 폐렴에 의한 급성 호흡곤란증후군

중앙대학교 의과대학 중앙대학교병원 호흡기알레르기내과

김태완 · 김원영

### A Case of Metapneumovirus Pneumonia-Related Acute Respiratory Distress Syndrome in a Young Adult Patient

Tae Wan Kim and Won-Young Kim

*Division of Pulmonary and Critical Care Medicine, Department of Internal Medicine, Chung-Ang University Hospital, Chung-Ang University College of Medicine, Seoul, Korea*

Human metapneumovirus (hMPV) infections commonly present as mild upper respiratory tract infections in healthy adults, although severe respiratory complications have been observed, particularly in elderly and immunocompromised patients. We report a case in whom pneumonia caused by hMPV progressed to acute respiratory distress syndrome (ARDS) in a healthy adult without underlying diseases. A 31-year-old female presented with fever and dyspnea, prompting transfer to our hospital for mechanical ventilation 3 days after symptom onset. Auscultation revealed coarse breath sounds and crackles in both lung fields, and chest X-ray showed non-specific infiltrative nodules with poorly defined borders throughout both lungs. ARDS caused by community-acquired pneumonia was diagnosed. hMPV was identified via rapid testing of respiratory samples for genes that encode pneumonia pathogens and drug resistance markers; we employed reverse transcription polymerase chain reactions to these ends. Six days later, the patient was weaned off the mechanical ventilator, and discharged from the hospital in good clinical condition. (Korean J Med 2024;99:111-115)

**Keywords:** Metapneumovirus; Respiratory distress syndrome; Pneumonia

Received: 2023. 7. 20

Revised: 2023. 8. 10

Accepted: 2023. 9. 7

Correspondence to Won-Young Kim, M.D., Ph.D.

Division of Pulmonary and Critical Care Medicine, Department of Internal Medicine, Chung-Ang University Hospital, Chung-Ang University College of Medicine, 102 Heukseok-ro, Dongjak-gu, Seoul 06973, Korea

Tel: +82-2-6299-1439, Fax: +82-2-6299-2017, E-mail: wykim81@cau.ac.kr

Copyright © 2024 The Korean Association of Internal Medicine

This is an Open Access article distributed under the terms of the Creative Commons Attribution Non-Commercial License (<http://creativecommons.org/licenses/by-nc/3.0/>) which permits unrestricted noncommercial use, distribution, and reproduction in any medium, provided the original work is properly cited.

## 서 론

인간 메타뉴모바이러스(human metapneumovirus, hMPV)는 2001년에 처음 발견되었으며 호흡기 감염 환자의 비인두 흡인물 중 기존의 검사법으로는 원인 바이러스를 찾을 수 없었던 환자의 일부에서 이 바이러스가 원인이었다고 한다[1]. 소아에서 더 흔하나 모든 연령대에서 급성 호흡기 질환을 유발하며 가벼운 상부 호흡기 감염부터 크룹, 기관지염 및 폐렴을 포함한 하부 호흡기 감염에 이르기까지 증상은 다양하다[2]. 건강한 성인의 경우에는 hMPV 감염 시 경한 상기도 감염을 앓는 경우가 대부분이지만, 노인 및 면역 저하자에서는 호흡 부전까지 나타나는 경우도 있고 천식 및 만성 폐쇄성 폐질환 악화와 관련이 있는 것으로 보고되고 있다[3-5]. 국내에서는 소아의 hMPV 감염에 대한 연구는 활발하지만 성인에서의 보고는 드문 실정이며, 특히 지역사회 획득 폐렴 (community-acquired pneumonia)의 경우는 극히 드물다. 저자들은 기저 질환이 없는 건강한 성인에서 hMPV로 인한 폐렴이 급성 호흡곤란증후군(acute respiratory distress syndrome, ARDS)으로 진행한 증례를 보고하고자 한다.

## 증 례

31세 여성이 내원 3일 전부터 발생한 발열 및 호흡 곤란으로 타 병원에 내원하였고, 폐렴으로 진단되어 치료 중 산소 요구량이 증가하여 기관 삽관 후 본원으로 전원되었다. 과거력상 우울증 외에 다른 기저 질환은 없었다. 키 165 cm, 몸무게 95.1 kg, 체질량지수 34.9 kg/m<sup>2</sup>였으며 흡연과 음주는 하지 않았다. 본원 응급실 내원 당시 신체진찰에서 혈압 153/91 mmHg, 맥박 87회/분, 호흡수 28회/분, 체온 36.1°C였고 기계 호흡 중이나 간단한 의사소통은 가능하였다. 양측 폐야에서 거친 호흡음 및 마찰음이 들렸으며 산소 분획(FiO<sub>2</sub>) 0.9에서 시행한 동맥혈 가스 검사상 pH 7.376, PaCO<sub>2</sub> 48.3 mmHg, PaO<sub>2</sub> 98.9 mmHg, PaO<sub>2</sub>/FiO<sub>2</sub> ratio는 109였다. 말초혈액 검사에서 총 백혈구 4,470/mm<sup>3</sup> (호중구 87.0%, 림프구 10.5%, 단핵구 2.5%), 혈색소 11.1 g/dL, 혈소판 168,000/mm<sup>3</sup>였고, 일반 화학 검사에서 aspartate aminotransferase 62 IU/L, alanine aminotransferase 60 IU/L, blood urea nitrogen 12 mg/dL, 크레아티닌 0.5 mg/dL, 혈청 알부민 3.3 g/dL, 고감도 C-반응단백 12.2 mg/dL, 프로칼시토닌 0.21 ng/mL였다. 단순 흉부 사진에서는 양쪽 폐 전체에 경계가 명확하지 않은 침윤성 결절들이 있었으나(Fig. 1) 내원 3일 전 타원에서 시행한 흉부

전산화단층촬영에서는 우하엽에만 다발성 패치 형태의 기관지 주위 경화와 간유리 음영이 있었다(Fig. 2). 타원 및 본원 내원 시 시행한 코로나바이러스감염증-19 (coronavirus disease19,

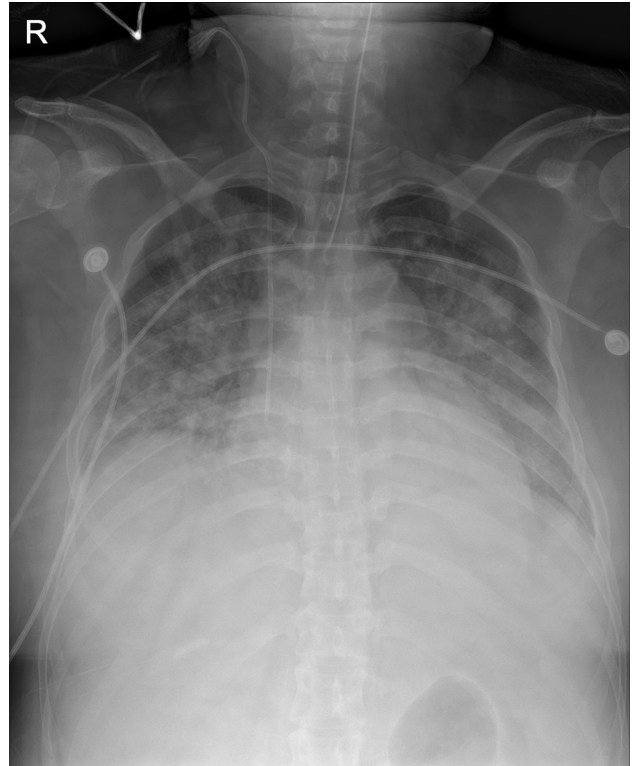


Figure 1. Initial chest AP taken at admission shows bilateral diffuse infiltration.

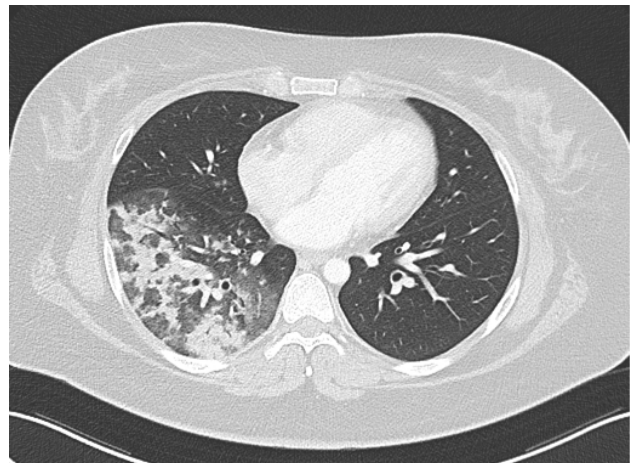


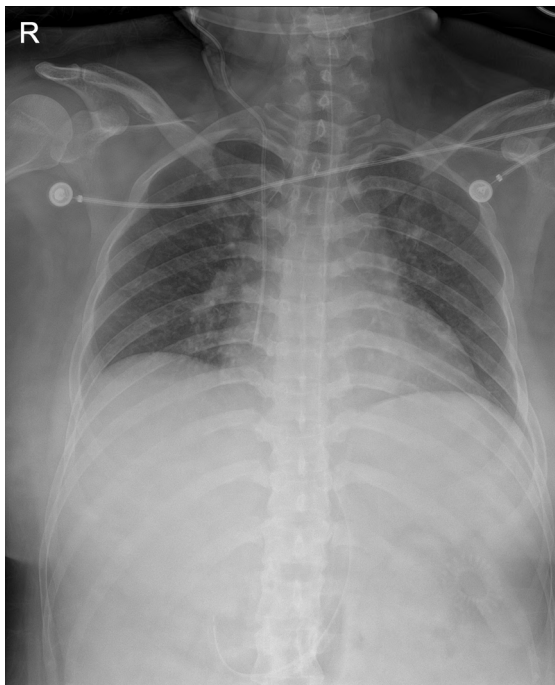Figure 2. Chest computed tomography (CT) reveals multifocal, patchy peribronchial consolidations and diffuse ground-glass opacities in the right lower lobe.

COVID-19) 검사는 음성이었고 당시까지 혈액에서 동정된 세균은 없었다. 객담 배양 검사에서도 세균 및 항산균, 진균은 검출되지 않았고, 마이코플라스마와 클라미디아 항체 검사에서도 음성이었다. 폐렴구균과 레지오넬라 비노기 항원 검사도 음성이었다. 따라서 다른 세균이나 바이러스에 의한 폐렴을 빠르게 확인하고자 호흡기 검체를 이용한 신속 폐렴 병원체와 약제 내성 역전사 중합효소연쇄반응(reverse transcription polymerase chain reaction, RT-PCR) 검사를 시행하였고, 검사 결과 hMPV가 검출되었다. 그 외 호흡기세포융합바이러스, 파라인플루엔자 바이러스 1, 2, 3형, 아데노바이러스, 인플루엔자 바이러스 A, B형은 음성이었다. 따라서 hMPV 감염에 의한 ARDS로 진단하였다. 스테로이드(dexamethasone 6 mg/day)를 투여하였고 기계 환기 조절은 폐보호 환기 전략에 따라 일회 환기량 6 mL/kg predicted body weight, 고평부압(plateau pressure) 30 cmH<sub>2</sub>O 미만이 되도록 하였다. 기계 호흡과의 동기화를 위하여 진정제와 근이완제를 투여하였고 점차 PaO<sub>2</sub>/FiO<sub>2</sub> ratio가 개선되었다. 이후 흉부 엑스레이를 포함한 경과를 점차 호전되어 입원 6일째 기관 발관하였다(Fig. 3). 퇴원 후 외래에서 시행한 단순 흉부 사진은 정상 소견이었다(Fig. 4).

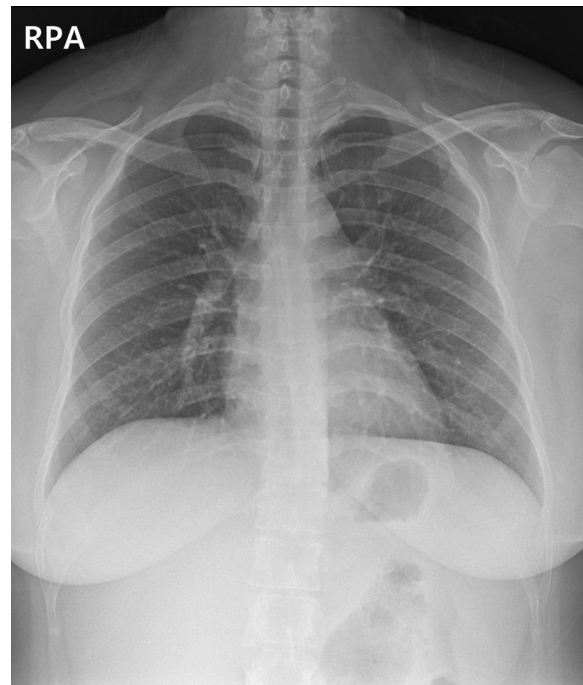
## 고 찰

본 증례는 국내에서 정상 면역을 가진 성인에서 hMPV에 의한 ARDS 환자에 대한 첫 증례 보고로 의미가 있다. 이전에 국내 hMPV 감염 환자들을 대상으로 한 후향적 연구에서는 hMPV가 고령과 면역 저하 환자들에서 폐렴 및 ARDS를 일으키는 중요한 호흡기 병원체로 알려졌으나[6] 본 증례에서는 기저 질환이 없는 젊은 환자에서도 ARDS를 일으킨 점에서 시사하는 바가 크다고 할 수 있다.

호흡기 질환으로 입원 또는 응급실에 방문한 성인들을 대상으로 한 이전 연구에서 hMPV의 유병률은 2.6%로 나타났으며, 50세 이상 인구에서 연간 입원율은 10,000명 중 10명이고 18-49세 사이의 경우 10,000명 중 2명이다[7]. 성인의 감염률은 소아보다 낮은 것으로 보이며, 대개 무증상이지만 다른 일반적인 호흡기바이러스와 마찬가지로 고령, 면역 저하, 특정 동반 질환(만성 폐질환, 심장 질환, 혈액 질환 등)과 같은 위험 요소와 장기 치료 시설 거주는 심각한 바이러스성 폐렴과 관련이 있다[3-5]. 하지만 본 증례에서 보는 바와 같이 기저 질환이 없는 환자에서도 드물게 ARDS를 동반한 중증 폐렴이 발생하는 사례들이 보고되었다. 침습적 기계 환기가 필



**Figure 3.** Chest AP radiography performed after extubation shows that the diffuse infiltrations in both lungs have improved.



**Figure 4.** Follow-up chest PA taken after discharge shows improvement of diffuse bilateral infiltration.

요한 중환자실 환자를 대상으로 한 대규모 전향적 연구에서 hMPV 감염에 의해 발생한 ARDS 환자의 10.7%는 동반 질환이 없고 세균이 동시에 감염되지 않은 젊은 성인들이었다[8]. 또한 Hasvold 등[9]이 시행한 중증 hMPV 감염 연구에서도 환자들의 15%는 경미한 동반 질환만 가지고 있었고 면역 저하자가 아니었다. 최근 국내에서 hMPV 감염으로 입원한 110명을 대상으로 한 후향적 연구에서 환자의 평균 연령은 61.4세였으며 거의 모든 환자가 당뇨병, 악성 종양, 심부전 등의 기저 질환을 가지고 있었다[6]. 또한 hMPV 감염 환자의 20%에서 ARDS가 발생하였고 고령의 면역 저하 환자와 연관성이 있는 것으로 나타났다. 그러나 본 증례의 경우에는 hMPV-ARDS가 기저 질환이 없는 젊은 환자에서 발생하였기 때문에 임상 의들은 젊고 면역력이 정상인 ARDS 환자에서 hMPV 감염을 의심할 필요가 있다.

일반적인 호흡기바이러스 배양은 비강 세척 또는 비인두 면봉을 통해 하부 호흡기 감염 증상이 있는 환자에게서 채취 후 배양해야 한다. 그러나 hMPV는 천천히 자라며 충분하지 않기 때문에 바이러스 동정은 상대적으로 어렵다[10]. 본 증례에서 hMPV를 검출한 방법은 FilmArray Pneumonia 패널(BioFire Diagnostics, Salt Lake City, UT, USA)로 이는 샘플부터 결과까지 PCR 기반의 테스트이며 약 75분 이내의 비교적 짧은 시간 내에 미처리된 가래, 기관지 폐세포 세척액 샘플을 분석하여 박테리아, 바이러스 및 항생제 내성 유전자 표적의 존재 여부를 확인한다[11]. 이 패널은 바이러스, 세균 및 항생제 내성 표적에 대한 검출 또는 미검출의 정성적인 결과를 보고하며, 호흡기 감염과 관련된 15개의 추가적인 박테리아 표적에 대해서는 반정량적인 값을 제공한다. 기계 환기가 필요한 중환자실 환자에 대한 대규모 전향적 연구에서도 이러한 RT-PCR 기술을 사용하여 hMPV를 검출하였다. hMPV는 다른 원인보다 중증 호흡기 감염에 의해 입원한 환자에서 더 자주 검출되었으며[8], 이는 중증 호흡기 감염의 발달에 hMPV의 인과적 역할을 시사한다.

리바비린과 면역글로불린이 hMPV 감염의 치료를 위해 사용되었다는 보고들이 있으나 그 효과에 대해서는 아직 논란의 여지가 있다. 치료 사례의 대부분은 악성 종양, 조혈모세포 및 고형 장기 이식으로 인해 심각한 면역 저하가 동반된 성인과 소아였다. Raza 등[12]은 호흡 부전과 패혈증을 보이는 폐 이식 수혜자의 hMPV 관련 폐렴 사례를 보고하였고 정맥 리바비린으로 성공적으로 치료하였다. 그 외에도 성인 조혈모세포 이식 수혜자에서도 좋은 결과가 관찰되었으나[13] Chu 등[14]이 시

행한 hMPV에 감염된 면역 저하 소아에 대한 연구에서 항바이러스 치료는 효과가 없었다. 본 증례에서는 면역 저하 환자가 아닌 기저 질환이 없는 젊은 성인 환자였으며 입원 시 혈액학적으로 안정적이었기 때문에 리바비린 또는 면역글로불린 투여를 고려하지 않았고 경과도 빠르게 호전되었다.

바이러스성 폐렴에서 스테로이드의 사용은 논쟁의 여지가 있어 왔지만 적은 용량의 스테로이드의 효과에 관한 연구가 증가하고 있다. 바이러스성 폐렴을 앓고 있는 A형 인플루엔자(H1N1) 환자 2,141명을 대상으로 한 연구에서 PaO<sub>2</sub>/FiO<sub>2</sub> < 300인 하위 그룹에서 스테로이드를 저/중량 투여한 경우 30일 및 60일 사망률이 모두 유의하게 감소했다[15]. RECOVERY 연구에서는 산소 투여가 필요한 COVID-19 환자에게 10일 동안 하루 6 mg의 텍사메타손을 투여하였고 사망률을 낮출 수 있었다[16]. 이 연구 이후 COVID-19 중환자에게 스테로이드 투여가 표준 치료가 되었고 바이러스성 폐렴에서 스테로이드의 역할이 다시 주목받게 되었다. COVID-19 중환자들을 대상으로 한 임상시험들의 메타 분석에서도 스테로이드 투여는 여전히 사망률 감소의 효과를 증명하였다[17]. 다양한 임상 및 지리적 환경에서 얻은 이러한 연구 결과들은 절대적인 금기가 없는 한 스테로이드 요법이 COVID-19 중환자를 위한 표준 치료의 구성 요소가 되어야 한다는 것을 시사한다. 아직까지 메타뉴모바이러스에 의한 폐렴에서 스테로이드 효과에 대한 대규모 연구는 없지만 본 증례에서도 바이러스성 폐렴에 대해 스테로이드를 투여하였고 경과 호전이 스테로이드의 효과였을 가능성도 고려해야 할 것으로 생각된다.

## 요 약

hMPV는 모든 연령에서 급성 호흡기 질환의 중요한 원인이며 고령, 면역 저하, 특정 동반 질환이 없는 건강한 환자에서도 ARDS를 동반한 중증 폐렴을 유발할 수 있다. 따라서 임상 의는 젊고 면역력이 정상인 ARDS 환자에서도 hMPV 감염을 의심할 필요가 있다.

**중심 단어:** 인간 메타뉴모바이러스; 급성 호흡곤란증후군; 폐렴

## CONFLICT OF INTEREST

No potential conflict of interest relevant to this article was reported.

## FUNDING

None.

## AUTHOR CONTRIBUTION

TWK drafted the manuscript. WYK helped revise the manuscript for important intellectual content. All authors have read and approved the final manuscript.

## ACKNOWLEDGEMENT

None.

## REFERENCES

1. van den Hoogen BG, de Jong JC, Groen J, et al. A newly discovered human pneumovirus isolated from young children with respiratory tract disease. *Nat Med* 2001;7:719-724.
2. Edwards KM, Zhu Y, Griffin MR, et al. Burden of human metapneumovirus infection in young children. *N Engl J Med* 2013;368:633-643.
3. Boivin G, De Serres G, Hamelin ME, et al. An outbreak of severe respiratory tract infection due to human metapneumovirus in a long-term care facility. *Clin Infect Dis* 2007;44:1152-1158.
4. Hamelin ME, Côté S, Laforge J, et al. Human metapneumovirus infection in adults with community-acquired pneumonia and exacerbation of chronic obstructive pulmonary disease. *Clin Infect Dis* 2005;41:498-502.
5. Englund JA, Boeckh M, Kuypers J, et al. Brief communication: fatal human metapneumovirus infection in stem-cell transplant recipients. *Ann Intern Med* 2006;144:344-349.
6. Hwang H, Kim Y, Park JW, Jeong SH, Kyung SY. A retrospective study investigating risks of acute respiratory distress syndrome and mortality following human metapneumovirus infection in hospitalized adults. *Korean J Crit Care Med* 2017;32:182-189.
7. Widmer K, Griffin MR, Zhu Y, Williams JV, Talbot HK. Respiratory syncytial virus- and human metapneumovirus-associated emergency department and hospital burden in adults. *Influenza Other Respir Viruses* 2014;8:347-352.
8. van Someren Gréve F, Juffermans NP, Bos LDJ, et al. Respiratory viruses in invasively ventilated critically ill patients-a prospective multicenter observational study. *Crit Care Med* 2018;46:29-36.
9. Hasvold J, Sjoding M, Pohl K, Cooke C, Hyzy RC. The role of human metapneumovirus in the critically ill adult patient. *J Crit Care* 2016;31:233-237.
10. Vidaur L, Totorika I, Montes M, Vicente D, Rello J, Cilla G. Human metapneumovirus as cause of severe community-acquired pneumonia in adults: insights from a ten-year molecular and epidemiological analysis. *Ann Intensive Care* 2019;9:86.
11. Murphy CN, Fowler R, Balada-Llasat JM, et al. Multicenter evaluation of the BioFire FilmArray pneumonia/pneumonia plus panel for detection and quantification of agents of lower respiratory tract infection. *J Clin Microbiol* 2020;58:e00128-20.
12. Raza K, Ismailjee SB, Crespo M, et al. Successful outcome of human metapneumovirus (hMPV) pneumonia in a lung transplant recipient treated with intravenous ribavirin. *J Heart Lung Transplant* 2007;26:862-864.
13. Bonney D, Razali H, Turner A, Will A. Successful treatment of human metapneumovirus pneumonia using combination therapy with intravenous ribavirin and immune globulin. *Br J Haematol* 2009;145:667-669.
14. Chu HY, Renaud C, Ficken E, Thomson B, Kuypers J, Englund JA. Respiratory tract infections due to human metapneumovirus in immunocompromised children. *J Pediatric Infect Dis Soc* 2014;3:286-293.
15. Li H, Yang SG, Gu L, et al. Effect of low-to-moderate-dose corticosteroids on mortality of hospitalized adolescents and adults with influenza A(H1N1)pdm09 viral pneumonia. *Influenza Other Respir Viruses* 2017;11:345-354.
16. RECOVERY Collaborative Group; Horby P, Lim WS, et al. Dexamethasone in hospitalized patients with covid-19. *N Engl J Med* 2021;384:693-704.
17. WHO Rapid Evidence Appraisal for COVID-19 Therapies (REACT) Working Group; Sterne JAC, Murthy S, et al. Association between administration of systemic corticosteroids and mortality among critically ill patients with COVID-19: a meta-analysis. *JAMA* 2020;324:1330-1341.