

Video-Assisted Thoracoscopic Minimally Invasive Anterior Interbody Fusion of the T11-T12 Level Using Direct Lateral Interbody Fusion Devices - A Case Report -

Seung-Pyo Suh, M.D.*, Ji-Hoon Shim, M.D., Tae-Yang Shin, M.D., Joon-Kuk Kim, M.D., Chang-Nam Kang M.D. Ph.D.

J Korean Soc Spine Surg 2016 Sep;23(3):177-182.

Originally published online September 30, 2016;

<http://dx.doi.org/10.4184/jkss.2016.23.3.177>

Korean Society of Spine Surgery

Department of Orthopedic Surgery, Gangnam Severance Spine Hospital, Yonsei University College of Medicine,
211 Eunju-ro, Gangnam-gu, Seoul, 06273, Korea Tel: 82-2-2019-3413 Fax: 82-2-573-5393

©Copyright 2016 Korean Society of Spine Surgery

pISSN 2093-4378 eISSN 2093-4386

The online version of this article, along with updated information and services, is
located on the World Wide Web at:

<http://www.krspine.org/DOIx.php?id=10.4184/jkss.2016.23.3.177>

This is an Open Access article distributed under the terms of the Creative Commons Attribution Non-Commercial License (<http://creativecommons.org/licenses/by-nc/4.0>) which permits unrestricted non-commercial use, distribution, and reproduction in any medium, provided the original work is properly cited.

Video-Assisted Thoracoscopic Minimally Invasive Anterior Interbody Fusion of the T11-T12 Level Using Direct Lateral Interbody Fusion Devices - A Case Report -

Seung-Pyo Suh, M.D.* , Ji-Hoon Shim, M.D., Tae-Yang Shin, M.D., Joon-Kuk Kim, M.D., Chang-Nam Kang M.D. Ph.D.
Department of Orthopaedic Surgery, Hanyang University College of Medicine, Seoul, Korea
*Department of Orthopaedic Surgery, Sung-Ae Hospital, Seoul, Korea**

Study Design: Case report

Objectives: To report a case of video-assisted thoracoscopic (VAT) minimally invasive anterior interbody fusion of the T11-T12 level using direct lateral interbody fusion (DLIF) devices.

Summary of Literature Review: Interbody fusion of the thoracolumbar junction (especially T11-T12) is technically challenging from anterior, lateral, or posterior approaches. A VAT anterior interbody fusion approach using DLIF devices is a safe, minimally invasive alternative approach to the thoracolumbar spine.

Materials and Methods: A 37-year-old male pedestrian was struck by a car sustaining fracture-dislocation at the T11-T12 level. The accident resulted in complete paraplegia of both lower extremities and multiple lower extremity fractures. A classical instrumented posterolateral fusion from T8 to L3 and staged VAT anterior interbody fusion at the T11-T12 level were performed.

Results: At one year postoperatively, he was capable of independent ambulation using a wheelchair without back pain, and plain radiographs and CT scans showed a solid fusion at the T11-T12 level.

Conclusions: VAT anterior interbody fusion using DLIF devices provides excellent access to the anterior spinal column with the added benefits of an improved field of view and can be a safe and effective alternative to open thoracotomy in the management of various thoracolumbar junction problems.

Key words: Video-assisted thoracoscopic surgery, Direct lateral interbody fusion, Minimally invasive surgery, Thoracolumbar junction

고 에너지에 의한 흉요추부의 골절-탈구는 삼주를 모두 침범하는 손상으로 가장 불안정한 형태의 척추 손상의 하나이며 높은 빈도의 신경학적 손상이 동반된다. 흉요추 이행부는 비교적 견고한 흉추의 말단에서 운동성이 큰 요추로의 이행부이므로 유합부의 안정성을 유지하기 쉽지 않아서 척추 유합에 생역학적으로 불리하다.¹⁾

이러한 불안정한 흉요추 이행부의 골절-탈구는 전방 유합술 만으로는 만족할 만한 탈구의 정복을 얻기 힘들며, 후방 유합술 만으로는 장기 추시 관찰에서 생역학적인 안정성을 얻기 힘든 경우가 있으며 이런 경우에는 전후방 유합술을 시행하는 것이 효과적인 정복과 시상면의 만곡 교정 및 견고한 유합을 얻기 위해 권고되기도 한다.²⁾

그러나 이러한 방법은 2회에 걸친 대수술 및 개흉술에 대한 환자의 부담이 가중되는 단점이 있다.²⁾ 흉요추부의 전방 유합

술을 위해 개흉술에 비하여 비디오 흉강경 수술(Video-assisted thoracoscopic surgery, VATS)은 폐기능 저하의 감소, 총 수술 시간의 감소, 총 출혈량의 감소, 수술의 통증의 감소 및 우수한 미용적 효과 등 그 유용성이 있다.

이에 저자들은 완전 하반신 마비를 동반한 불안정성 흉요추부 골절-탈구에 대하여 척추경 나사못 고정술과 후방 및 후외방

Received: March 21, 2016

Revised: March 22, 2016

Accepted: June 17, 2016

Published Online: September 30, 2016

Corresponding author: Chang-Nam Kang, M.D. Ph.D.

Department of Orthopaedic Surgery, Hanyang University College of Medicine, 222 Wangsimni-ro, Seongdong-gu, Seoul 04753, Korea

TEL: +82-2-2290-8485, **FAX:** +82-2-2299-3774

E-mail: cknang65@hanyang.ac.kr

유합술을 시행한 후 2차적으로 비디오 흉강경과 직접 측면 추체간 유합술 기구를 이용한 최소 침습 전방 추체간 유합술을 시행하여 효과적으로 치료한 사례를 경험하였기에 직접 측면 추체간 유합술 기구를 이용하여 흉추 부위에서도 미세 침습적 수술이 가능함을 문헌적 고찰과 함께 보고하는 바이다.

증례 보고

180 cm, 80 kg의 건장한 체격의 37세 남자 환자가 보행자 교통사고로 발생한 다발성 외상으로 본원 응급실 내원하였다. 과거력상 기저 질환으로 양극성 장애가 있었으며 내원 당시 혈압이 낮고 의식이 없는 등 생체 징후가 불안정한 상태였으며 다발성 늑골 골절과 동반된 혈흉 및 좌측 하지의 다발성 개방성 골절로 기도 삽관 및 흉관 삽입 후 중환자실로 입원하였다. 수상 5일 후 의식 상태가 회복되었고 흉요추부의 통증 및 양측 하지의 신경학적 이상이 확인되었으며, 신경학적 검사상 감각신경은 제 11흉추 피부 분절 부위에서 정상보다 감소하기 시작하였고 제 12흉추 피부 분절 부위 이하로는 전혀 감각이 없었으며 하지의 자발적 운동은 관찰되지 않았다. 구해면체 반사(bulbocavernous reflex)는 정상 소견을 보였으며 항문 주위 감각과 항문 괄약근 수축이 모두 소실 되어 있는 완전 하지 마비 상태였다. 흉요추부 전후면 및 측면 단순 방사선 촬영상 제 11흉추-제 12흉추의 골절-탈구 손상을 보였다(Fig. 1). 흉요추부 컴퓨터 단층 촬영(Fig. 2A, B, C) 과 자기공명영상 검사(Fig. 2D) 에서는 제 12흉추의 후관절 돌기 골절과 동반되어 있는 외측 전위 및 추간판 아탈구 소견과 제 11흉추체 위치에서 척수의 신호 강도 증가가 관찰되어

척수 손상을 시사하였다.

저자들은 제 8흉추부터 제 3요추까지 후방 기기 고정술과 후방 및 후외방 유합술을 계획하였다. 수상 12일 후 환자를 복와위로 위치시키고 척추경 나사못을 삽입하는 중 골절-탈구 분절이 매우 불안정하여 후관절이 벌어짐을 육안상 확인되었고, 수술 중 C-형 영상증폭기 상에서도 수술 전보다 제 11흉추-제 12흉추간 추간판 높이의 증가가 관찰되었다. 척추경 나사못 삽입 후 강봉을 연결하여 압박과 신연을 통해 제 11흉추-제 12 흉추 사이 후관절의 벌어짐과 추간판 높이의 증가를 감소시키기 위하여

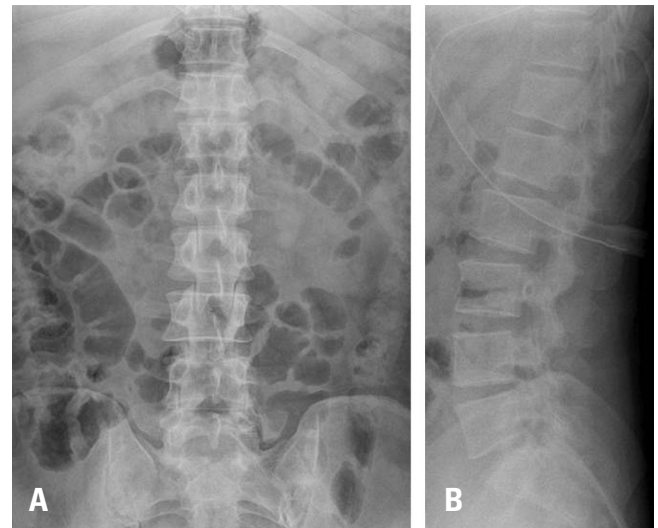


Fig. 1. The plain radiographs of 37-year-old male pedestrian, who was struck by a car, show fracture-dislocation injury at the T11-T12 level (A, B). The accident resulted in complete paraplegia of both lower extremities.

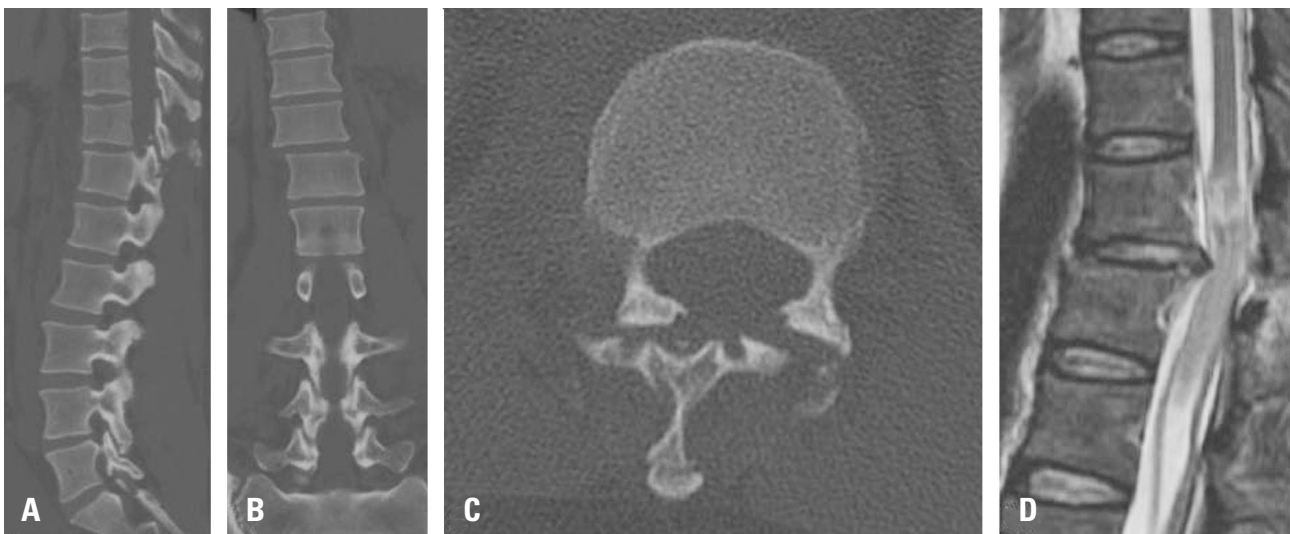


Fig. 2. Sagittal (A), coronal (B), and axial (C) computed tomography scans and magnetic resonance imaging (D) show fracture-dislocation injury at the T11-T12 level. A transection cord injury at the T11 body level, lateral displacement with intervertebral subluxation, and fracture at both superior articular processes of the T12 vertebra occurred.

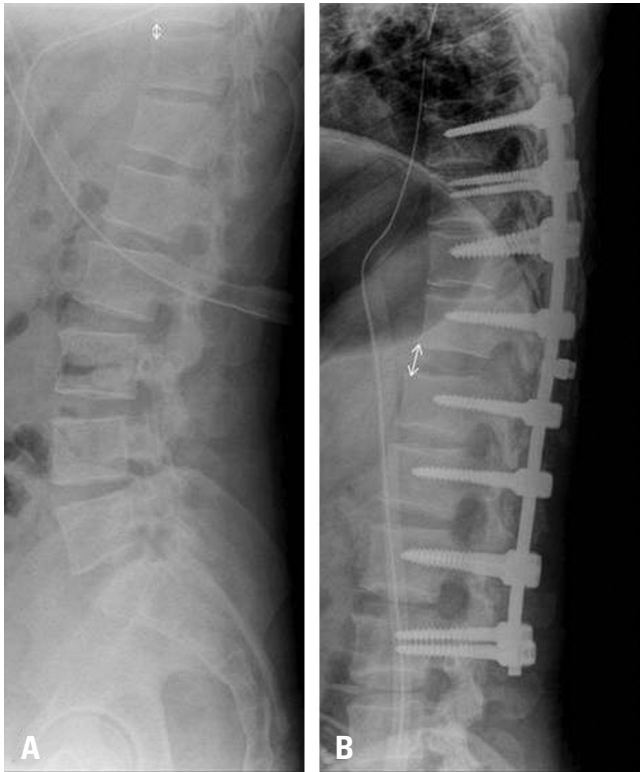


Fig. 3. Lateral radiographs of the surgical site preoperatively (A) and after posterior operation (B) are shown. After the posterior operation, the T11-T12 interbody space was widened from 5 mm to 12 mm and facet joint subluxation still existed.

노력하였으나 쉽게 정복되지 않았다. 수술 후 촬영한 단순 방사선 검사 상에서도 제 11흉추-제 12흉추 후관절의 아탈구와 제 11흉추와 제 12흉추의 추체간격이 수술 전 5 mm에서 수술 후 12 mm로 증가 된 소견에 관찰되어(Fig. 3), 수술 중 소견과 수술 후 영상학적 소견을 고려하여 추가적인 전방 유합술을 시행하기로 결정하였다. 후방 수술 이후 좌측 하지의 다발성 개방성 골절에 대해 관혈적 정복 및 내고정술을 수 차례 시행하고 환자의 전신상태가 호전된 수상 46일 후 전방 유합술을 시행하게 되었다. 환자를 측와위 상태로 눕힌 후 척추체의 만곡을 고려한 정확한 위치 확인을 위해 C-형 영상증폭기를 척추체의 시상면상의 맞추어 액와 중간선에 제 11흉추-제 12흉추간 추간판의 정확한 전방 및 후방 경계와 근위 및 원위 척추의 위치를 확인 표시하였다. 표시한 척추체의 위치를 고려하여 전방 유합 부위가 되는 제 11흉추-제 12흉추 추간판 공간의 수직선상이 되는 8번째 늑간 공간에 4 cm 절개를 시행한 후 8 번째 늑골을 4 cm 절골하고 늑간근을 절개하였고 이후 흉강경적 수술의 시야 확보를 위해 단측 폐환기(single lung ventilation)을 시행하였다. 전방 액와선을 따라 흉강경 시술을 위한 2개의 5 mm 트로카(troca, working portal)를 5번째, 8번째 늑간 공간에 각각 뚫었고 액와 중간선을

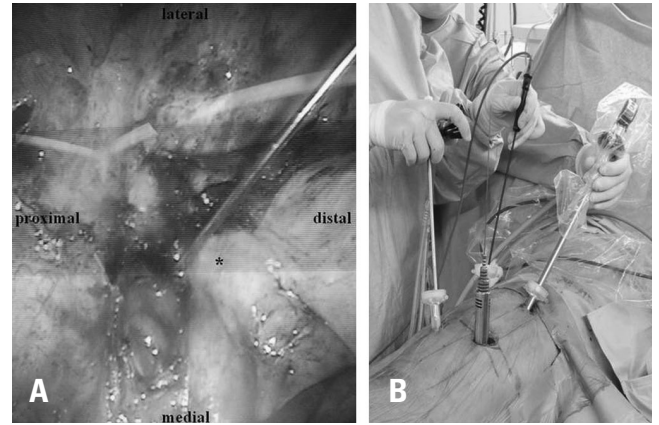


Fig. 4. A thoracoscopic image shows the T11-T12 level (A). The diaphragm (asterisk) was detached from the chest wall to expose the T11-T12 interbody disc space. A guide pin was inserted at the T11-T12 interbody disc space. An intraoperative image is shown (B). Serial dilators were inserted directly lateral to the T11-T12 interbody disc space. A viewing camera and instruments for thoracoscopy were inserted via trocars.

따라 5번째 늑간 공간에 1개의 부가적인 10 mm 트로카 (troca, viewing portal)를 뚫었다. 보기 포털(Viewing portal)을 통해 시야를 확보하면서 작업 포털(Working portal)을 통해 폐를 전방으로 견인하여 제 11흉추-제 12흉추간 추간판 공간에 접근하였다. 횡격막이 시야를 방해하여 흉벽으로부터 부분 분리시킨 후 제 11흉추-제 12흉추간 추간판 공간 부위의 체벽 흉막에 절개를 가하여 추간판의 섬유륜 일부를 노출시켰다. 비디오 흉강경을 통한 전기 조각기로 철저하게 지혈을 시행한 후 제 11흉추-제 12흉추간 추간판에 가이드 핀(guide pin)을 넣어 영상증폭기로 확인하고(Fig. 4A), 이후 전방 유합을 위한 탐색기(probe)와 가이드 와이어(guide wire)를 삽입한 후 순차적인 관상 확장기와 적절한 견인기를 삽입 및 고정하였다(Fig. 4B). 추간판 공간의 전방 경계와 전중인대의 방향을 염두에 두면서 수술 중 대동맥 혈관 손상 및 기구가 앞쪽으로 빠지지 않게 흉강경으로 확인하였다. 뇌하수체 뼈집게(pituitary rongeur)로 추간판을 제거하고 남아있는 종판의 연골은 소파기(curette)로 긁어 내었다. 다양한 소파기와 해부 기구 및 깎기 기구 등을 이용하여 추간판을 충분히 제거하여 종판을 완전히 노출시킨 후 12 mm 높이의 케이지(cage)를 자가 늑골과 동종골로 충전하여 삽입하였고 영상증폭기로 위아래 극돌기 사이 즉 추간판 중간에 적절하게 위치하는지 확인하였다. 이후 분리되었던 횡격막을 봉합하고 8번째 늑간공간의 트로카 삽입 위치로 흉관을 삽입한 후 수술창을 닫고 수술을 종료하였다. 수술 1년 후 환자는 통증 없이 단독으로 휠체어 거동이 가능하였고, 추시 단순 방사선 사진 및 컴퓨터 단층촬영에서 만족할 만한 전방 유합을 확인하였다(Fig. 5).

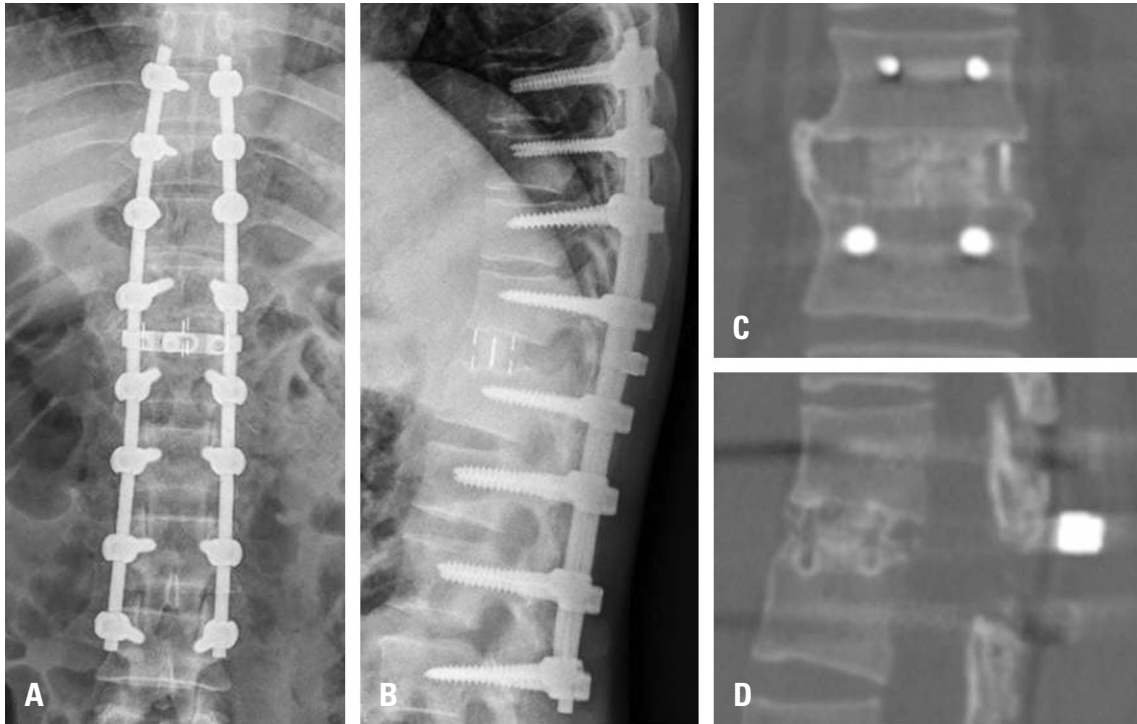


Fig. 5. Postoperative anteroposterior (A) and lateral (B) plain radiographs show T8-L3 transpedicular fixation, T11-T12 interbody fusion, and posterolateral fusion. The postoperative 1 year coronal (C) and sagittal (D) CT scans show a solid bony union at the interbody space.

고찰

고 에너지에 의한 흉요추부의 골절-탈구는 신경학적 손상 동반이 많은 가장 불안정한 척추 손상 중의 하나이다.³⁾ Xia 등⁴⁾은 흉요추부 골절-탈구에서 전후방 유합술의 필요성을 보고한 바 있고, Machino 등⁵⁾은 흉요추부 발출성 골절에서 전후방 유합술을 시행하여 높은 유합율과 낮은 고정 실패율을 이루었다고 보고하였다. 그러나 2회에 걸친 대수술은 다발성 늑골 골절과 폐 손상이 동반된 환자의 부담을 가중시킬 수 있으며 전방 유합술을 위한 고식적인 개흉술을 통한 접근법은 과도한 근육 박리, 늑골 견인에 따른 수술 후 호흡기계 합병증을 야기할 수 있으며 그 합병증 빈도는 11% 정도로 높게 보고 되었다.⁶⁾

흉강경을 이용한 척추 수술은 최소침습적 수술로서 1993년 Mack 등이 처음 보고한 이후로 흉추부와 흉요추부에서 조직 생검, 척추변형 교정, 종양, 골절 등 다양한 적응증으로 수술이 시행되어 왔다. Rosenthal D⁷⁾는 흉강경을 이용한 척추 수술이 고식적인 개흉술에 비하여 통증이 적고, 호흡기계 합병증이 적으며 수술 후 회복이 빠르다고 보고하였다.

직접 측면 추체간 유합술은 초기에 제 12늑골의 하연과 장골능의 상연 사이 요추부에 적응증이 제한되어 있었다. 하지만 Karikari 등⁸⁾은 흉추에서의 전방 유합술에 극단적 측면 추체간

유합술(extreme lateral interbody fusion)을 적용하여 우수한 결과를 보고하였고, Meredith 등⁹⁾도 마찬가지로 단일 구경(single-lumen) 기도 삽관으로 무기폐를 만든 후 전방으로 폐를 견인한 후 늑간 공간을 통해 접근하여 병변이 있는 흉추부의 추간판에 술기를 시행하였으며 총 18명의 환자 중 한명을 제외한 17명의 환자에서 평균 14개월 추시 상 만족할 만한 유합을 얻었다고 보고하였으며, 술 후 합병증으로 흉수, 감염이나 경막 파열 등이 보고되었는데 직접 측면 추체간 유합술을 시행한 환자에서도 가장 흔한 합병증은 수술 초기 호흡기계 합병증이였다.

저자들은 흉추에서 직접 측면 추체간 유합술 기구를 이용한 최소 침습 전방 추체간 유합술을 시행함에 있어서 비디오 흉강경을 동시에 시행하여 흉추 주위의 박리를 용이하게 하고 수술 시간을 단축시켜 호흡기계 합병증 없이 회복된 사례를 경험하였기에 본 증례를 보고하고자 하였다. 흉추의 전방 추체간 유합술 시 늑간 공간의 절개 및 박리 후 체벽 흉막을 유동적으로 분리하여 흉막의 손상 없이 후흉막 접근을 진행할 수 있다. 본 증례의 경우 비디오 흉강경을 통해 흉막의 손상을 최소화하면서 수술을 진행하였고, 수술 후 적절한 봉합을 시행하여 호흡기계 합병증의 발생 위험성을 줄일 수 있었다. 또한 직접 측면 추체간 유합술 기구를 이용하여 확장기로 시야를 확보하는 것과 비디오 흉강경을 동시에 사용하여 흉추체 주위의 교감신경쇄(sympathetic

chain), 분절동맥 및 흉관 등의 구조물의 보호 및 박리에 도움이 되었으며 수술 시간을 줄일 수 있었다. 이는 폐의 허탈 시간을 줄여 결국 수술 후 무기폐, 흉수 등의 술 후 합병증의 빈도를 낮출 수 있을 것으로 사료된다.

흉강경을 통한 흉추 전방 접근법은 술기 습득이 오래 걸리고 수술 영역을 이차원적으로 보이기 때문에 삼차원적인 분석이 힘들어 깊이를 가늠하기 어려운 단점 등이 보고되었다.⁷⁾ 또한 기존의 폐 감염이나 흉부 수술력이 있어서 유착이 있는 경우 흉강경 만으로는 유착 박리가 힘들 수도 있다.¹⁰⁾ 직접 측면 추체간 유합술은 최소침습 수술로서 다른 구조물의 손상이 적어 안전하고, 회복이 빠르며, 수술자 입장에서 기술적으로 쉽고 간단하며 여러 연구에서 임상 결과가 좋은 편이나, 늑골과 장골 능이 접근을 제한하고 있어 주로 요추부에서 시행되어져 왔다. 직접 측면 추체간 유합술 기구와 비디오 흉강경을 동시에 이용하여 접근하는 방법은 두 방법의 단점을 각각 보완하여 흉요추 이행부에서 쉬운 접근을 가능하게 하고 수술 후 합병증과 수술 시간을 줄일 수 있는 술기가 될 수 있을 것으로 사료된다.

REFERENCES

1. Lee CG, Choi JS, Kim YC, et al. Survival Analysis of Posterior Short Fusion in Thoracolumbar Fracture—Significance of Load-Sharing Score and Bone Mineral Density. *J Korean Soc Spine Surg.* 2001;8:113–20.
2. Wang X-B, Yang M, Li J, et al. Thoracolumbar fracture dislocations treated by posterior reduction, interbody fusion and segmental instrumentation. *Indian J Orthop.* 2014;48:568–73.
3. Wood KB, Li W, Lebl DS, et al. Management of thoracolumbar spine fractures. *Spine J.* 2014;14:145–64.
4. Xia Q, Xu Bs, Zhang Jd, et al. Simultaneous combined anterior and posterior surgery for severe thoracolumbar fracture dislocations. *Orthop Surg.* 2009;1:28–33.
5. Machino M, Yukawa Y, Ito K, et al. Posterior/anterior combined surgery for thoracolumbar burst fractures—posterior instrumentation with pedicle screws and laminar hooks, anterior decompression and strut grafting. *Spinal cord.* 2011;49:573–9.
6. Yu S-W, Fang K-F, Tseng I-C, et al. Surgical Outcomes of Short-Segment Fixation for Thoracolumbar Fracture Dislocation. *Chang Gung med J.* 2002;25:253–9.
7. Rosenthal D. Endoscopic approaches to the thoracic spine. *Eur Spine J.* 2000;9(Suppl):8–16.
8. Karikari IO, Nimjee SM, Hardin CA, et al. Extreme lateral interbody fusion approach for isolated thoracic and thoracolumbar spine diseases: initial clinical experience and early outcomes. *J Spinal Disord Tech.* 2011;24:368–75.
9. Meredith DS, Kepler CK, Huang RC, et al. Extreme lateral interbody fusion (XLIF) in the thoracic and thoracolumbar spine: technical report and early outcomes. *HSS J.* 2013;9:25–31.
10. Levin R, Matusz D, Hasharoni A, et al. Mini-open thoracoscopically assisted thoracotomy versus video-assisted thoracoscopic surgery for anterior release in thoracic scoliosis and kyphosis: a comparison of operative and radiographic results. *Spine J.* 2005;5:632–8.

제 11흉추-제 12흉추간 비디오 흉강경과 직접 측면 추체간 유합술 기구를 이용한 미세 침습 전방 추체간 유합술 - 증례 보고 -

서승표* · 심지훈 · 신태양 · 김준국 · 강창남

한양대학교 의과대학 정형외과학교실, 성애병원 정형외과*

연구 계획: 증례 보고

연구 목적: 제 11흉추-제 12흉추 골절-탈구에서 비디오 흉강경과 직접 측면 추체간 유합술 기구를 이용한 최소 침습 전방 추체간 유합술로 수술한 증례를 보고한다.

선행문헌의 요약: 흉요추 이행부, 특히 제 11흉추-제 12흉추간 추체간 유합술은 전방, 측방 또는 후방으로 수술하기에 기술적으로 어려움이 있다. 흉요추 이행부에서 비디오 흉강경과 직접 측면 추체간 유합술 기구를 이용한 최소 침습 전방 추체간 유합술은 입원기간과 합병증을 줄일 수 있는 안전한 최소침습적 술식이다.

대상 및 방법: 37세 남자 환자로 보행자 교통사고로 인해 완전 하지 마비를 동반한 제 11흉추-제 12흉추 골절-탈구와 다발성 외상으로 내원하였다. 제 8흉추부터 제 3요추까지 후방 기기고정술 및 후외방 유합술을 시행하였고, 단계적으로 제 11흉추-제 12흉추간 비디오 흉강경과 직접 측면 추체간 유합술 기구를 이용한 최소 침습 전방 추체간 유합술을 시행하였다.

결과: 수술 1년 후, 환자는 통증 없이 단독으로 휠체어 거동이 가능하였고, 추시 단순 방사선 사진 및 컴퓨터 단층 촬영에서 만족할 만한 전방 유합을 확인하였다.

결론: 비디오 흉강경과 직접 측면 추체간 유합술 기구를 이용한 최소 침습 전방 추체간 유합술은 전방 추체로 효과적으로 접근할 수 있고, 시야확보가 용이하며 고식적인 개흉술을 대체할 안전하고 효과적인 술기라 사료된다.

색인 단어: 비디오 흉강경하 척추 수술, 직접 측면 추체간 유합술, 최소 침습적 술기, 흉요추 이행부

약칭 제목: 비디오 흉강경하 미세 침습 전방 추체간 유합술

접수일: 2016년 3월 21일

수정일: 2016년 3월 22일

게재확정일: 2016년 6월 17일

교신저자: 강창남

서울시 성동구 왕십리로 2222 한양대학교 의과대학 정형외과학교실

TEL: 02-2290-8485

FAX: 02-2299-3774

E-mail: cnkang65@hanyang.ac.kr