

## 변형된 인젝터를 이용한 공막고정 인공수정체삽입술

### Transscleral Fixation of Intraocular Lenses Using Modified Injector

이상협 · 이민지 · 임한웅 · 성민철 · 조희윤 · 강민호

Sang Hyup Lee, MD, Min Jee Lee, MD, Han Woong Lim, MD, PhD, Min Cheol Seong, MD, PhD,  
Hee Yoon Cho, MD, PhD, Min Ho Kang, MD, PhD

한양대학교 의과대학 한양대학교구리병원 안과학교실

Department of Ophthalmology, Hanyang University Guri Hospital, Hanyang University College of Medicine, Guri, Korea

**Purpose:** To evaluate the clinical stability and outcomes of 3-piece intraocular lens (IOL) transscleral fixation surgery using a modified injector.

**Methods:** We have modified and used the Sapphire unfold injector system (Allergan®, USA). This involved, cutting a slit longitudinally at the terminal part of the injector so that a thread could pass through it freely. After a conjunctival peritomy created at 2 and 8 o'clock, a long curved needle with double-armed 10-0 polypropylene is passed through the exposed sclera. Two pieces of suture are withdrawn through the 2.8 mm corneal incision and 1 suture (from 8 o'clock) is passed through the opening of the cartridge and then tied to the leading haptic. Next, the IOL was implanted with the cartridge and then inserted through the corneal incision site. The other suture (from 2 o'clock) is tied to the haptic on the opposite side and inserted.

**Results:** The study included 20 eyes of 20 patients with a mean age of 62.8 years at the initial visit. There were no complications, such as vitreous hemorrhage, retinal detachment, glaucoma, corneal edema, or iris injury. While the knot fixed to the leading haptic of IOL passed by the cartridge, there was no change of position. During the follow-up period, IOL dislocation did not occur and the corrected visual acuity and corneal astigmatism improved significantly.

**Conclusions:** This technique is an effective procedure for minimizing entangled thread and corneal astigmatism.

J Korean Ophthalmol Soc 2015;56(3):345-350

**Key Words:** Injector, IOL dislocation, Trans-scleral fixation

인공수정체 공막고정술은 수정체낭의 지지가 없어서 수정체낭내 또는 고랑내 인공수정체를 삽입할 수 없는 경우 수술 방법으로 무수정체안이나 섬유체소대의 해리가 있는 수정체 탈구/아탈구, 인공수정체 아탈구에서 사용되고 있

다. 과거에는 주로 polymethylmethacrylate (PMMA) 인공수정체를 사용하였는데 넓은 절개창으로 인해 술 중 저안압이나 전방불안정, 수술 후 많은 양의 각막난시가 발생하는 등의 여러 단점들이 발생하였으며 인공수정체의 중심이탈이나 기울어짐, 전방위치로 인한 굴절이상 등의 문제점이 보고된 바 있다.<sup>1-3</sup> 최근 공막고정술은 접합형 인공수정체를 사용하여 3.5 mm 절개창을 통해 인공수정체를 접어서 삽입하면서 전방을 안정화시키고 각막난시를 줄이고 있다.<sup>4</sup> 인공수정체를 접어서 삽입하는 방법은 익숙하지 않은 술자에게는 어려운 술기이며 절개창의 크기가 3.5 mm 정도로 넓게 열어야 하며 인젝터를 사용한 경우보다 전방유지가 어려운 단점이 있다.

■ Received: 2014. 6. 21.      ■ Revised: 2014. 9. 22.

■ Accepted: 2015. 2. 17.

■ Address reprint requests to **Min Ho Kang, MD, PhD**  
Department of Ophthalmology, Hanyang University Guri  
Hospital, #153 Gyeongchun-ro, Guri 471-701, Korea  
Tel: 82-31-560-2359, Fax: 82-31-564-9479  
E-mail: ocularimmunity@gmail.com

\* This study was presented as a video presentation at the 108th Annual Meeting of the Korean Ophthalmological Society 2012.

© 2015 The Korean Ophthalmological Society

This is an Open Access article distributed under the terms of the Creative Commons Attribution Non-Commercial License (<http://creativecommons.org/licenses/by-nc/3.0/>) which permits unrestricted non-commercial use, distribution, and reproduction in any medium, provided the original work is properly cited.

저자들은 sapphire unfold injector system (Allergan®, USA)를 변형시켜서 삼체형인공수정체(acrylic three-piece IOL, AR40e, Sensar(R), AMO, USA) 지지부에 고정된 10-0 polypropylene 봉합사가 원활하게 인젝터를 통과할 수 있게 하여 인공수정체를 삽입하는 공막고정술을 시행하였고, 이러한 수술술기를 임상결과와 함께 보고하고자 한다.

## 대상과 방법

본 연구는 본원 임상시험 심사위원회의 심의 및 승인을 받았다. 본원에서 2011년부터 2013년까지의 의무기록을 후향적으로 분석하여 이차적인 인공수정체 삽입술을 시행 받은 20명의 환자(20안)를 대상으로 하였다. 모든 수술은 동일한 한 명의 술자(MH Kang)에 의해 이루어졌다. 적어도 6개월 이상 추적 관찰이 된 경우만 포함하였으며 모든 환

자의 술 전 및 술 후 자동각막곡률검사 및 세극등현미경검사, 안압측정, 내피세포측정, 안저평가를 시행하였고 최대 교정 시력의 변화와 각막난시의 변화를 분석하였다.

본 연구에서 사용한 sapphire unfold injector system은 카트리지와 인젝터로 분리되어 있어 먼저 인공수정체를 카트리지내에 삽입하여 장착한 후 카트리지와 인젝터를 결합하여 안구 내로 인공수정체를 삽입하는 구조이다(Fig. 1). 따라서 공막고정술을 위해서는 인공수정체를 안구 내로 삽




Figure 1. Modification of injector system: (Upper)-Injector before modification. (Lower)-After modification. Grinding between tip of injector and cartridge equip space was done.

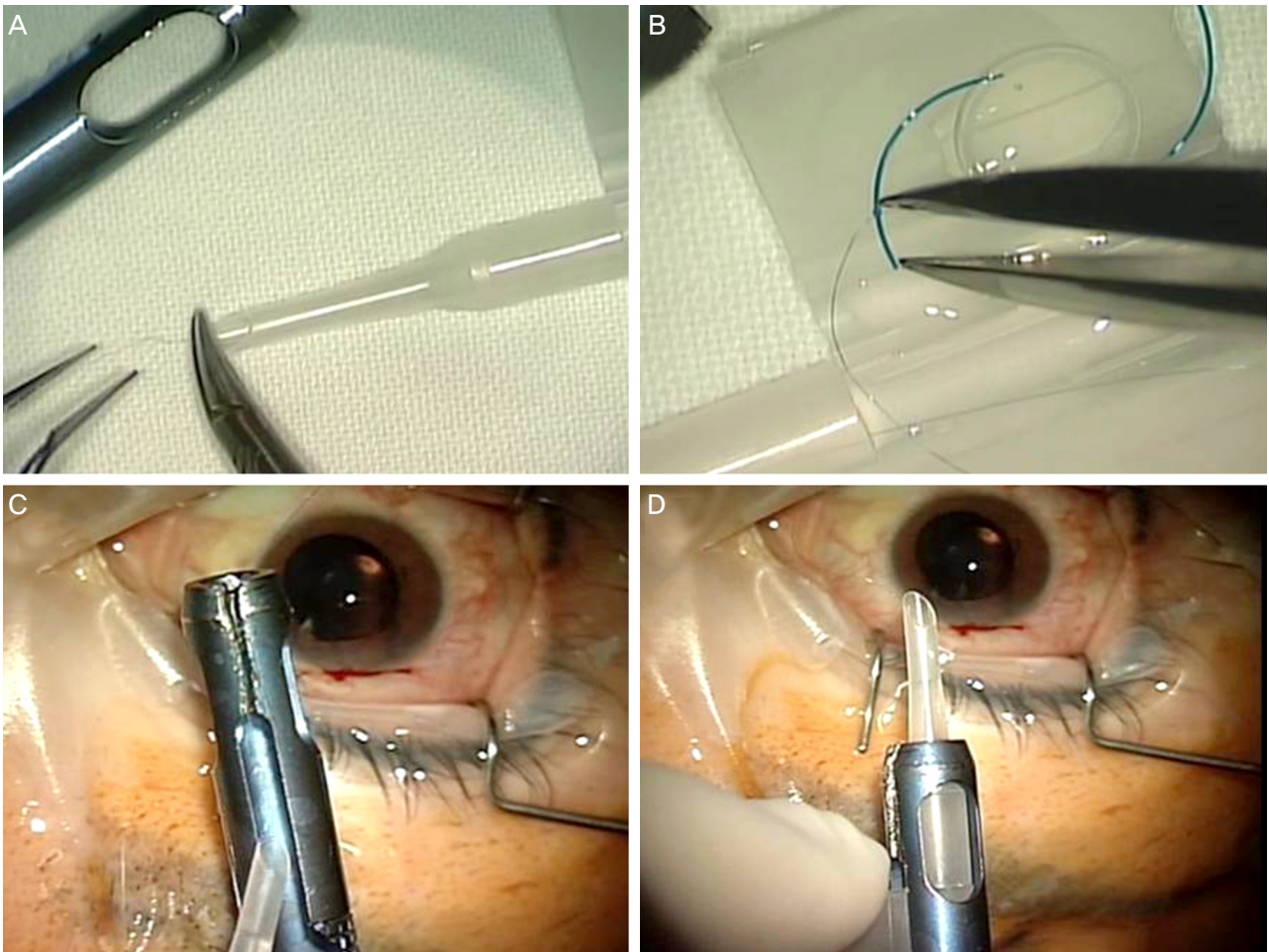


Figure 2. The method of transscleral fixation using modified injector system. (A) The 10-0 polypropylene from the 7-o'clock position of the sclera is passed through the cartridge. (B) The thread is fixed to the leading haptic 2 mm away from the terminal end. (C) The cartridge is mounted on the injector. 10-0 polypropylene tied to the haptic is passed through the modified side groove of the injector. (D) Combined injector. 10-0 polypropylene is shown at the end of the injector.

입하기 전에 봉합사를 카트리지와 인젝터의 주입구 부분을 각각 차례대로 통과시킨 후 선행 인공수정체 지지부에 10-0 polypropylene 봉합사를 고정시켜야 한다. 이러한 절차를 간소화하고 10-0 polypropylene 봉합사를 인공수정체 지지부에 고정을 하기 쉽게 하기 위하여 인젝터에서 카트리지를 장착하는 연결부 앞을 말단까지 종방향으로 틈을 내어 두었다(Fig. 1). 틈을 통하여 인젝터 부분을 봉합사가 자유롭게 통과할 수 있기 때문에, 수술 시 봉합사를 인젝터는 통과시키지 않고 카트리지의 입구만 통과시킨 후 인공수정체의 선행 인공수정체 지지부에 고정시키면 봉합사가 연결된 카트리지를 인젝터에 쉽게 장착하고 인공수정체를 안구 내로 삽입할 수 있게 하였다.

변형된 인젝터 시스템을 이용한 외부 공막고정 인공수정체 삽입술의 절차는 다음과 같다. 눈뒤마취하에 2시와 8시 방향에서 결막절개를 시행하였다. 노출된 공막을 통하여 각막윤부에서 1.0 mm 후방 위치에 실의 양쪽 끝에 바늘이 달려 있는(double-armed) 10-0 polypropylene의 한 쪽 바늘을 관통시킨 후, 인접 각막 주변부를 통해 안구 밖으로 빼냈다. 술전 각막난시를 확인하여 가파른 축 방향으로 2.8 mm 크기의 투명각막 절개창을 만든 후 전방을 점탄물질로 채우고 주변부 각막을 통과하여 나온 10-0 polypropylene 봉합사의 바늘을 제거한 후, 전방에 남은 봉합사를 Sinsky hook을 이용하여 투명각막절개창을 통해 빼냈다. 투명각막절개창으로 빼낸 두 가닥의 10-0 polypropylene 봉합사 중 8시 방향의 공막을 관통한 봉합사를 카트리지의 입구를 통과시킨 후 인공수정체(AR40e, Sensar(R), AMO, USA)의 선행 지지부의 끝에서 2 mm 떨어진 위치에 5회 이상 매듭을 만들어 고정하였다(Fig. 2A, B). 인공수정체를 카트리지에 장착하고 카트리지와 인젝터를 조립한 후 각막절개 부분을 통하여 선행 인공수정체 지지부와 광학부를 안구내로 삽입하였다(Fig. 2C, D) (인공수정체가 카트리지를 통과하는 과정에서 지지부에 만들어진 봉합사의 매듭의 위치 이동이 없음을 실험을 통해 확인하였다). 아직 안구 내로 삽입되지 않고 투명각막절개창을 통하여 나와 있는 지지부에

2시 방향의 실을 마찬가지로 지지부의 끝 2 mm 떨어진 위치에 고정시키고 안구 내로 삽입하였다. 양끝의 인공수정체 지지부에 고정된 10-0 polypropylene 봉합사를 당겨서 인공수정체를 중심에 위치시키고 10-0 polypropylene의 반대측 바늘을 이용하여 봉합사를 공막층을 지그재그형으로 통과한 후(Z-suture) 매듭 없이 고정하였다. 평형 염액을 이용하여 각막절개 부분을 폐쇄시키고 10-0 nylon 봉합사로 결막 봉합을 시행하였다.

환자는 술 후 1일, 1주, 2주, 4주, 2달에 그리고 그 이후에는 2달 간격으로 추적관찰을 시행하였다. 각 추적관찰 때마다 시력, 안압, 자동화각막굴절검사, 세극등검사 등을 시행하였으며, 술 전과 술 후의 최대교정시력을 측정하였고, 자동화각막굴절검사로 측정된 술 전의 각막난시와 술 후 마지막 경과관찰 시의 각막난시를 비교하여 수술에 의해서 유발된 난시를 구하였다. 최종 경과관찰 시기까지 수술 후 발생할 수 있는 망막박리, 녹내장, 각막부종 및 홍채손상, 수술 중 저안압으로 인한 맥락막 상강출혈과 같은 합병증의 발생여부를 조사하였다.

통계 처리는 SPSS (version 17.0, SPSS Inc., Chicago, IL)으로 수행하였다. Wilcoxon부호순위검정이 통계분석에 사용되었으며, 모든 경우에서  $p < 0.05$ 인 경우를 통계적인 유의성이 있다고 인정하였다.

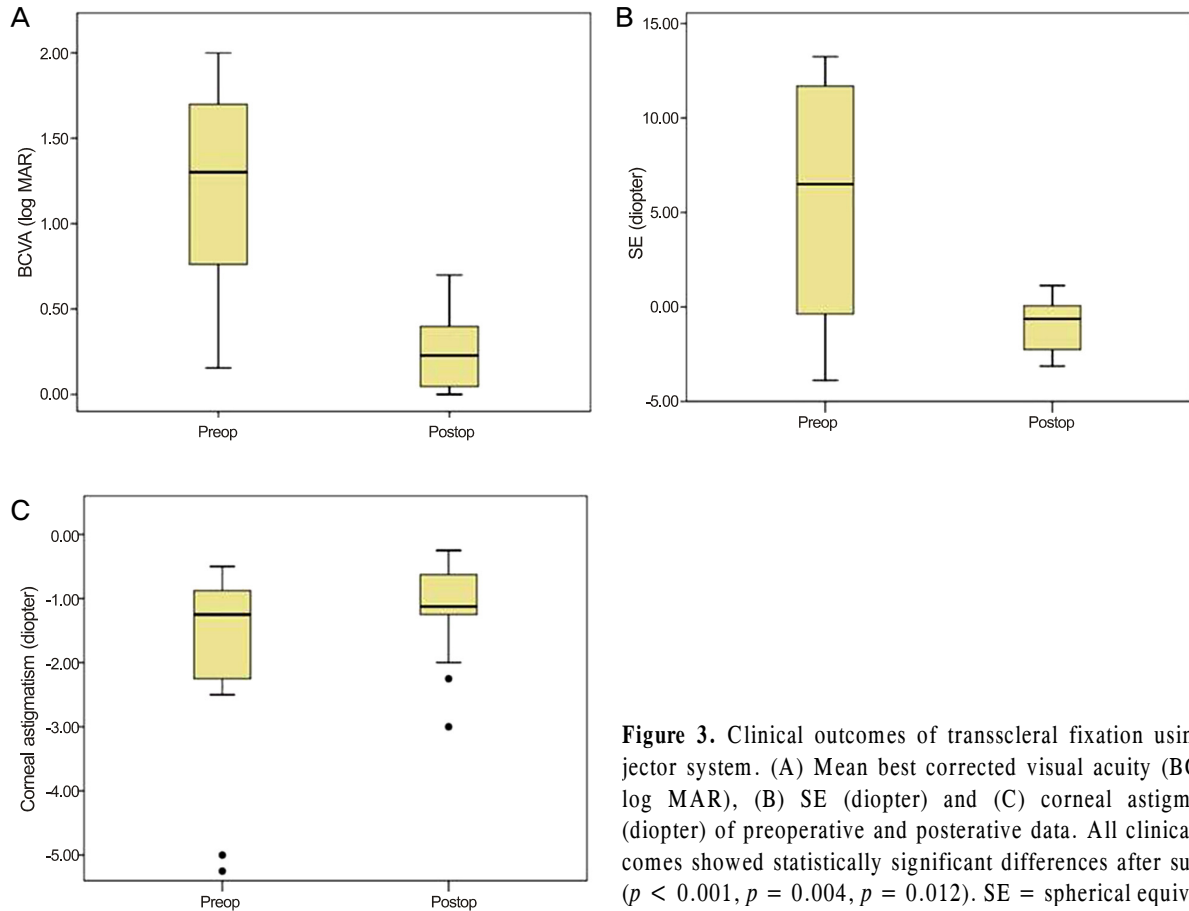
## 결 과

20명의 환자(20안)의 나이는 평균 62.8세(37세부터 88세)였으며 남성이 14명, 여성이 6명이었다. 평균 추적검사기간은 9.8개월로 최소 6개월부터 최대 24개월까지 추적검사를 시행하였으며 최종 추적관찰 시의 의무기록을 공막고정술의 술 후 결과로 사용하였다. 이차 인공수정체 삽입술의 원인은 4가지로 인공수정체탈구 2안, 수정체 아탈구 4안, 무수정체안 11안, 수정체초음파유화술 중 발생한 후낭파열 3안이었다. 인공수정체탈구 2안은 모두 기존 인공수정체의 심한 손상이나 혼탁이 관찰되어 제거 후 새 인공수정체를

**Table 1.** Patients' characteristics

Mean age (years, range)	62.8 ± 13.0 (range: 37-88)
Sex ratio (male/female)	14/6
Mean follow-up period (months, range)	9.8 ± 7.1 (range: 6-24)
Causes of surgery (number of cases)	
IOL dislocation	2
Lens subluxation	4
Aphakia	11
Post. capsule rupture	3

Values are presented as mean ± SD unless otherwise indicated.  
IOL = intraocular lens; SD = standard deviation.



**Figure 3.** Clinical outcomes of transscleral fixation using injector system. (A) Mean best corrected visual acuity (BCVA, log MAR), (B) SE (diopter) and (C) corneal astigmatism (diopter) of preoperative and postoperative data. All clinical outcomes showed statistically significant differences after surgery ( $p < 0.001$ ,  $p = 0.004$ ,  $p = 0.012$ ). SE = spherical equivalent.

**Table 2.** Best corrected visual acuity (BCVA) and refractive indexes change after surgery

	Preoperative	Postoperative	p-value
Mean BCVA (log MAR)	1.21 ± 0.61	0.32 ± 0.39	<0.001
Mean SE (diopter)	+5.46 ± 6.67	-0.98 ± 1.35	0.004
Mean Sph (diopter)	+6.44 ± 6.81	-0.09 ± 1.30	0.003
Mean Cyl (diopter)	-1.95 ± 1.60	-1.78 ± 1.35	0.571
Mean corneal astigmatism (diopter)	-1.89 ± 1.78	-1.13 ± 0.69	0.012

Values are presented as mean ± SD.  
SE = spherical equivalent.

삽입하였다(Table 1).

수술 중 봉합사의 꼬임은 발생하지 않았으며 인공수정체 지지부의 봉합사 매듭의 위치가 변하거나 풀리는 경우는 없었다. 수술 전과 수술 후의 최대교정시력과 수술로 유발된 난시를 비교하였을 때, 술전 평균 최대교정시력은 1.21 ± 0.61 logMAR이었고 최종 내원 시 술 후 평균 최대 교정시력은 0.32 ± 0.39 logMAR였다. 술 전과 술 후의 최대교정시력은 통계적으로 유의한 호전을 보였다( $p < 0.001$ ). 최종 추적관찰시의 평균 구면렌즈 대응치는 술 전 +5.46 ± 6.67 디옵터에서 술 후 -0.98 ± 1.35 디옵터로 통계학적으로 의미 있게 호전되었으며( $p = 0.004$ ), 평균 구면굴절치 또한 의미 있게 향상되었다( $p = 0.003$ ). 평균 원주굴절치는 의미 있는

차이를 보이지 않았다( $p = 0.571$ ). 평균 각막난시는 술 전 -1.89 ± 1.78 디옵터에서 술 후 -1.13 ± 0.69 디옵터로 의미 있게 감소하였다( $p = 0.012$ ) (Fig. 3). 20예 모두 마지막 외래 방문 시 인공수정체가 정위치를 유지하였고, 망막박리, 녹내장, 각막부종 및 홍채손상 등의 특이한 합병증은 관찰되지 않았다(Table 2).

## 고 찰

공막고정술 시 발생할 수 있는 합병증으로 수술 중에는 저안압과 전방출혈이 있으며 수술 후 합병증으로 공막고정 봉합사 노출, 녹내장, 낭포황반부종, 인공수정체이탈, 유리

체출혈 및 혼탁, 헤르페스 각막염, 망막박리 등이 있다.<sup>5</sup> Solomon et al<sup>6</sup>이 보고한 바에 따르면 가장 흔히 발생하는 공막고정술의 술 후 합병증은 공막고정봉합사 노출로 공막편의 노출 73%, 결막의 노출 17%의 빈도를 보였으며 평균 9.4개월 후에 관찰되었다(국내 보고<sup>7</sup>에서는 8.3%). 그 외 개방각 녹내장은 17%의 발생률(국내 보고<sup>7</sup> 4.6%)을 보였으며, 인공수정체이탈은 10% (국내 보고<sup>7</sup> 2.7%), 상맥락막출혈은 3%의 발생률을 보였다. Hayashi et al<sup>3</sup>은 공막고정술에서 인공수정체의 중심이탈과 기울어짐이 빈번하며, 인공수정체가 보다 전방에 위치하게 되어 술 전 예상보다 근시편위가 크게 나타남을 보고하였다.

과거에는 인공수정체의 탈구를 최소화하기 위해 안정성이 높은 일체형의 PMMA 인공 수정체가 추천되어왔으나 큰 절개창으로 인해 술 중 안압변동, 저안압, 술 후 각막난시의 문제를 안고 있었다.<sup>1</sup> 근래에는 접합형 인공수정체의 사용으로 소절개창을 이용함으로써 수술 시 상대적으로 전방의 폐쇄상태 유지, 전방 안정성 향상, 적은 난시, 빠른 창상회복, 조기 시력 호전 등의 이점을 얻을 수 있어 공막고정술기에 있어 일반적인 추세가 되어가고 있다.<sup>8</sup> 절개창의 크기에 따른 술 후 각막난시의 변화는 Gills and Sanders<sup>9</sup>의 보고에 따르면 6-7 mm 절개의 경우(PMMA 인공 수정체) 평균 2.27 디옵터, 3 mm 절개의 경우(실리콘 인공수정체) 평균 1.07디옵터로 두 배 이상의 유의한 차이를 보였다. 술 전 각막난시를 확인하여 각막의 가파른 축에 투명각막절개창을 만들어 술 후 각막난시를 감소시키는 여러 보고도 있었다.<sup>10,11</sup> 본 연구에서는 2.8 mm 크기의 투명각막 절개를 시행하여 절개창에 의한 난시 유발을 최소화하였으며 환자의 술 전 각막난시를 고려하여 절개창의 위치를 조정하여 술 후 각막난시가 술 전보다 유의하게 감소된 결과를 보였다( $p=0.012$ ).

접합형 아크릴 인공수정체를 안구 내로 삽입할 때 *fold-ing forceps*을 이용하는 방법<sup>11</sup>과 인젝터를 사용하는 방법으로 나뉘는데, 인젝터를 사용시 좀 더 작은 각막 절개창을 필요로 하며 상대적으로 폐쇄 기전을 이용할 수 있어 술 중 저안압 발생이 감소하고 맥락막 상강출혈 등의 합병증을 최소화할 수 있다.<sup>4,12</sup> 그러나 안구 밖에서 봉합사를 지지부에 고정하는 단계가 어려워지는 단점이 존재한다. 봉합사를 미리 인젝터의 입구부분을 통과시킨 후 지지부에 고정시켜야 하며 안내 삽입 시 인젝터내 인공수정체의 뒤틀림으로 인해 실의 꼬임이 발생할 수 있다. 인젝터 시스템이 카트리지와 인젝터의 두 부분으로 분리되어 있을 경우에는 봉합사를 두 번 통과시켜야 하므로 술기가 번거로워지게 된다.

시중의 인젝터는 안구 밖에서 인공수정체에 고정시킬 봉합사를 배치시킬 공간이나 이동시킬 통로가 준비되어 있지 않다. 따라서 저자들은 인젝터의 옆면에 봉합사가 이동할

수 있도록 틈을 파내어 봉합사가 인젝터와 카트리지를 두 번 통과할 필요 없이 카트리지만 통과 후 인공수정체에 고정시키도록 절차를 최소화할 수 있었다. 시술 중 인젝터의 변형으로 인한 시술 중 이상반응이나 인공수정체의 손상, 인젝터의 불안정성은 관찰되지 않았다. 안구 밖에서는 공막 고정술을 시행할 봉합사 한 가닥만을 선행하는 인공수정체 지지부에 고정하였고 남은 한 가닥은 인공수정체 안구 내 삽입 후 아직 안구 밖으로 노출된 지지부에 고정시키므로 실의 꼬임을 방지할 수 있다.<sup>13</sup>

인젝터를 사용하여 공막고정술을 시행한 기존의 보고로 Kaynak et al<sup>8</sup>은 인젝터로 사용된 실리콘튜브의 한쪽 끝을 종방향으로 절개하여 시술하였다. 인공수정체를 인젝터에 장착한 채로 두 지지대에 모두 실을 매듭지은 후에 안구에 삽입하는 방법을 사용하였으며 인젝터 사용 전 각막창을 3.5 mm로 확장시켜서 인공수정체를 삽입하였다. Kim et al<sup>14</sup>은 양 끝에 2.75 mm의 투명각막절개창을 만들어 인젝터로 인공수정체를 안내 삽입하면서 두 지지부를 투명각막 절개창을 통해 안구 밖으로 빼내어 실을 고정하는 방법을 사용하였다. 차이점으로 본 연구에서는 2.8 mm의 절개창으로 시술이 가능한 인젝터를 사용하였으며 인공수정체 안내 삽입전 안구 밖에서 선행 지지부만 실 매듭을 하여 실의 꼬임을 방지하였다. 각막난시에 따라 절개창의 방향을 자유롭게 변형시킬 수 있어 술 후 난시를 최소화시킬 수 있었다. Choi et al<sup>12</sup>은 선행 지지부에 실 매듭을 만들고 인공수정체를 삽입하였으나 본 연구와 달리 인공수정체를 먼저 인젝터에 장착한 후 선행 지지부만 앞으로 빼내어 매듭을 만들고 그대로 안내 삽입하여 기존의 인젝터를 변형없이 사용하였다. 이는 선행 지지부가 밖으로 노출된 상태에서 인공수정체를 넣으므로 지지부가 절개창을 지날 때 손상될 우려가 있으며 넣는 과정에서 매듭의 위치가 변형될 가능성이 있다. 인공수정체가 인젝터 내에 접힌 상태로 매듭을 만들어야 하므로 매듭의 위치가 정확하지 않을 수 있으며 인공수정체가 오랜 시간 접혀 있는 상태로 있게 되므로 인공수정체에 변형이 발생할 수 있겠다.

국내에서도 공막고정술 술기 시에 인젝터를 이용한 연구가 한안지에 발표된 바 있다. Roh et al<sup>15</sup>은 인젝터를 이용해 인공수정체를 안구내 삽입하는 공막고정술을 보고하였으며 실을 인젝터에 통과시키고 선행 지지부에 매듭을 만드는 방법을 사용하였다. 그러나 이 연구는 실리콘인공수정체를 사용한 것으로 재질 특성상 유연성이 좋아 안구내 삽입 시 접힌 상태로 형태 변화를 만들기 용이하며 카트리지와 인젝터가 합쳐진 일체형 인젝터를 사용하여 술기가 복잡하지 않았다. 반면에 아크릴 인공수정체는 실리콘 재질에 비해 인공수정체의 유연성이 떨어져 인공수정체가 카

트리지를 통과하는 과정에서 변형이 적고 회전하면서 안구 내에 삽입된다. 그리고 카트리지와 인젝터가 분리되어 있어 공막고정 시 실을 두 기구 모두 통과해야 지지부에 매듭을 만들 수 있다. 본 연구는 아크릴 인공수정체를 사용한 공막고정술에서도 인젝터를 이용할 수 있음을 보여준 데에 의의가 있으며 인젝터를 가공하여 술기를 보다 간단해지도록 노력하였다.

저자들의 방법은 기존의 사용되고 있는 다른 공막 고정술에 비하여 소절개와 인젝터의 사용으로 전방 안정성과 난시발생의 최소화, 실의 꼬임 방지의 장점이 있으며 향후 시중의 인젝터의 디자인의 변화를 제시하는 데 의미가 있을 것으로 생각한다.

## REFERENCES

- 1) Duffey RJ, Holland EJ, Agapitos PJ, Lindstrom RL. Anatomic study of transsclerally sutured intraocular lens implantation. *Am J Ophthalmol* 1989;108:300-9.
- 2) Chan CK. An improved technique for management of dislocated posterior chamber implants. *Ophthalmology* 1992;99:51-7.
- 3) Hayashi K, Hayashi H, Nakao F, Hayashi F. Intraocular lens tilt and decentration, anterior chamber depth, and refractive error after trans-scleral suture fixation surgery. *Ophthalmology* 1999;106:878-82.
- 4) Szurman P, Petermeier K, Jaissle GB, Bartz-Schmidt KU. A new small-incision technique for injector implantation of transsclerally sutured foldable lenses. *Ophthalmic Surg Lasers Imaging* 2007;38:76-80.
- 5) Sundmacher R, Althaus C, Wester R. Experience with transscleral fixation of posterior chamber lenses. *Graefes Arch Clin Exp Ophthalmol* 1991;29:512-6.
- 6) Solomon K, Gussler JR, Gussler C, Van Meter WS. Incidence and management of complications of transsclerally sutured posterior chamber lenses. *J Cataract Refract Surg* 1993;19:488-93.
- 7) Moon AR, Moon NJ, Choi KY. Long-term results and complications using scleral-fixated posterior chamber intraocular lenses. *J Korean Ophthalmol Soc* 1996;37:1283-92.
- 8) Kaynak S, Ozbek Z, Pasa E, et al. Transscleral fixation of foldable intraocular lenses. *J Cataract Refract Surg* 2004;30:854-7.
- 9) Gills JP, Sanders DR. Use of small incisions to control induced astigmatism and inflammation following cataract surgery. *J Cataract Refract Surg* 1991;17 Suppl:740-4.
- 10) Nielsen PJ. Prospective evaluation of surgically induced astigmatism and astigmatic keratotomy effects of various self-sealing small incisions. *J Cataract Refract Surg* 1995;21:43-8.
- 11) Lever J, Dahan E. Opposite clear corneal incisions to correct pre-existing astigmatism in cataract surgery. *J Cataract Refract Surg* 2000;26:803-5.
- 12) Choi KS, Park SY, Sun HJ. Transscleral fixation by injector implantation of a foldable intraocular lens. *Ophthalmic Surg Lasers Imaging* 2010;41:272-5.
- 13) Roger FS. *Cataract Surgery-Techniques, Complications and Management*, 2nd ed. Saunders, 2004;409-10.
- 14) Kim DH, Heo JW, Hwang SW, et al. Modified transscleral fixation using combined temporary haptic externalization and injector intraocular lens implantation. *J Cataract Refract Surg* 2010;36:707-11.
- 15) Roh KH, Park MJ, Choi KS, Lee SJ. Scleral fixation of foldable intraocular lenses using injector. *J Korean Ophthalmol Soc* 2007;48:167-71.

= 국문초록 =

## 변형된 인젝터를 이용한 공막고정 인공수정체삽입술

**목적:** 변형된 인젝터를 사용한 삼체형인공수정체 공막고정술의 새로운 수술방법과 이에 대한 임상적 안정성과 결과에 대해 알아보았다.

**대상과 방법:** Sapphire unfolder injector system (Allergan®, USA)의 인젝터 앞 부분에 종방향으로 틈을 파놓아 봉합사가 자유로이 지나갈 수 있게 변형시켜 사용하였다. 2시와 8시에 결막절개를 시행 후 노출된 공막에 double-armed 10-0 polypropylene 봉합사의 바늘을 통과시킨 후 2.8 mm의 투명각막절개를 통해 봉합사를 눈 밖으로 빼냈다. 8시 방향의 실을 카트리지 입구로 통과시킨 후 선행하는 인공수정체 지지부에 고정하고 카트리지에 장착해서 인공수정체를 안구 내로 삽입하였다. 반대편의 인공수정체 지지부는 안구 내로 삽입하지 않고 안구 밖에서 2시 방향의 실을 지지부에 고정한 후에 삽입하였다.

**결과:** 총 20명 20안, 평균 나이 62.8세였다. 수술 후 유리체출혈, 망막박리, 녹내장, 각막부종, 홍채손상은 발생하지 않았으며 인공수정체 선행부에 고정된 매듭이 카트리지를 통과하는 과정에서 매듭의 위치 변화는 없었다. 추적기간 동안 인공수정체의 이탈은 없었으며, 교정시력과 각막난시는 유의한 호전을 보였다.

**결론:** 본 방법은 봉합사의 꼬임을 최소화하고 수술 후 각막난시 유발이 적어 유용한 수술방법으로 생각한다.

(대한안과학회지 2015;56(3):345-350)