

레비티라세탐으로 유발된 횡문근융해증

김현기 이해선 김홍일 성의현 김영서

한양대학교 의과대학 신경과학교실

A Case of Levetiracetam-induced Rhabdomyolysis

Hyunkee Kim, MD, Hyesun Lee, MD, Hongil Kim, MD, Euihyun Sung, MD, Young Seo Kim, MD, PhD

Department of Neurology, Hanyang University College of Medicine, Seoul, Korea

J Korean Neurol Assoc 41(1):82-84, 2023

Key Words: Levetiracetam, Rhabdomyolysis, Creatine kinase**Address for correspondence**Young Seo Kim, MD, PhD
Department of Neurology, Hanyang
University Seoul Hospital, 222-1 Wangsimni-
ro, Seongdong-gu, Seoul 04763, Korea
Tel: +82-2-2290-8378
Fax: +82-2-2290-2391
E-mail: aescula@hanmail.net**Received** September 13, 2022**Revised** October 20, 2022**Accepted** October 20, 2022

레비티라세탐(levetiracetam)은 소아 및 성인의 국소 또는 전신발작에 대한 뇌 전증약으로 1999년 미국 FDA 승인 후, 국내에서는 2006년 식품의약품안전처 승인을 받아 사용하고 있다.¹ 정확한 기전은 잘 알려져 있지 않으나, 시냅스 말단에 위치하여 소포 방출과 전달에 관여하는 synaptic vesicle protein 2A (SV2A)에 결합하여 뇌전증발작을 억제한다고 알려졌다.² 대표적인 부작용으로는 졸림, 피로감, 운동실조, 정신이상 등의 중추신경계 이상 반응이 있다.¹ 횡문근융해증은 골격근 섬유 손상으로 인해 근육통 등 국소 반응을 보이며, 또한 손상된 근육세포물질인 크레아티닌산화효소, 미오글로빈 등이 전신 순환계로 누출되며 전신쇠약감과 급성신부전을 유발할 수 있다.³ 다양한 약제들이 횡문근융해증을 일으킨다고 보고되었지만, 레비티라세탐에 의한 횡문근융해증은 국내 사례가 없어서 이를 보고하고자 한다.

증 례

36세 남자가 직장에서 일하던 도중 5분간의 전신강직간대발작을 주소로 내원하였다. 발작은 자발적으로 멈췄으며, 내원 당시 활력징후는 정상이었다. 외상, 대사장애, 감염의 병력은 없었다. 환자는 numeric rating scale 6점 정도의 두통을 호소하였으며, 신경계진찰에서 오른팔의 감각 이상, 구음장애를 보였다.

뇌자기공명영상(magnetic resonance image)에서 위상정맥굴혈전증, 좌측 전두엽출혈을 보였다(Fig. A, B). 입원 다음날 검사한 뇌파에서 대뇌 전체에서 미만성 서파(diffuse irregular theta and delta slowing)를 보였으나, 뇌전증모양방전은 관찰되지 않았다. 입원 첫날부터 경련 치료를 위해 레비티라세탐 1,000 mg/day

를 경구 투여하였으며, 위시상정맥굴혈전증 치료를 위해 저분자헤파린 120 mg/day를 근주하였다. 또한 지속적인 두통 및 오른팔의 감각이상을 호소하여 증상 조절을 위해 에페리손과 가바펜틴을 투여하였다. 경련 직후 응급실에서 시행한 일반혈액검사 및 생화학검사는 정상이었으나, 혈청 크레아틴인산화효소(creatine kinase, CK) 수치는 295 U/L (정상 11-171 U/L)로 경미한 상승이 있었다(Fig. C). 그러나 레비티라세탐의 투여 다음날부터 환자는 전신쇠약감과 근육통을 호소하였으며, 급격한 혈청 CK 수치의 상승(4,567 U/L)을 보였다. 레비티라세탐 투여 3일째에 혈청 CK 수치는 7,703 U/L로 증가하였고 미오글로빈은 측정 가능한 값을 초과한 >1,200 ng/mL (정상 0-140 ng/mL)로 상승하여 횡문근융해증이 의심되었다. 약제 유발 횡문근융해증을 배제하기 위해서 저분자헤파린과 레비티라세탐을 제외한 가바펜틴, 에페리손을 중단하였다. 그러나 투여 5일째 검사한 혈청 CK 수치는 27,841 U/L로 지속적으로 상승하였다. 레비티라세탐에 의한 횡문근융해증이 의심되어 약제를 중단하고 발프로산 1,000 mg/day로 변경

하였다. 레비티라세탐 중단 후 CK 수치는 감소하여 중단 3일 후 CK 수치는 2,814 U/L를 기록했다. 그리고 중단 10일 후에 CK 수치는 정상화되었고, 약제 중단 2일 뒤부터 전신근육통의 호전을 보였다. 추가 혈액면역검사서 C단백, S단백의 감소 및 루프스항응고인자 양성으로 항인지질항체증후군이 의심되었다. 환자는 위시상정맥굴혈전증 치료를 위해 와파린을 경구 투여하였고, 내원 3주 후 신경계후유증 없이 퇴원하였다.

고 찰

환자의 경우 횡문근융해증을 유발할 만한 근육 외상, 대사 장애 또는 감염의 병력이 없었다. 진통제, 가바펜틴, 에페리손 염산염, 저분자헤파린 외에는 투여한 약제가 없었으며 이들 약제를 중단한 뒤에도 CK 수치가 지속적으로 상승하였다. 초기에 보였던 경미한 CK 수치 상승은 경련에 의한 것으로 생각된다. 하지만 경련으로 인한 CK 수치 상승은 1-12시간 동안 지속되며, 24-72시간 동안 최고치를 보인 뒤 호전되지만, 환자

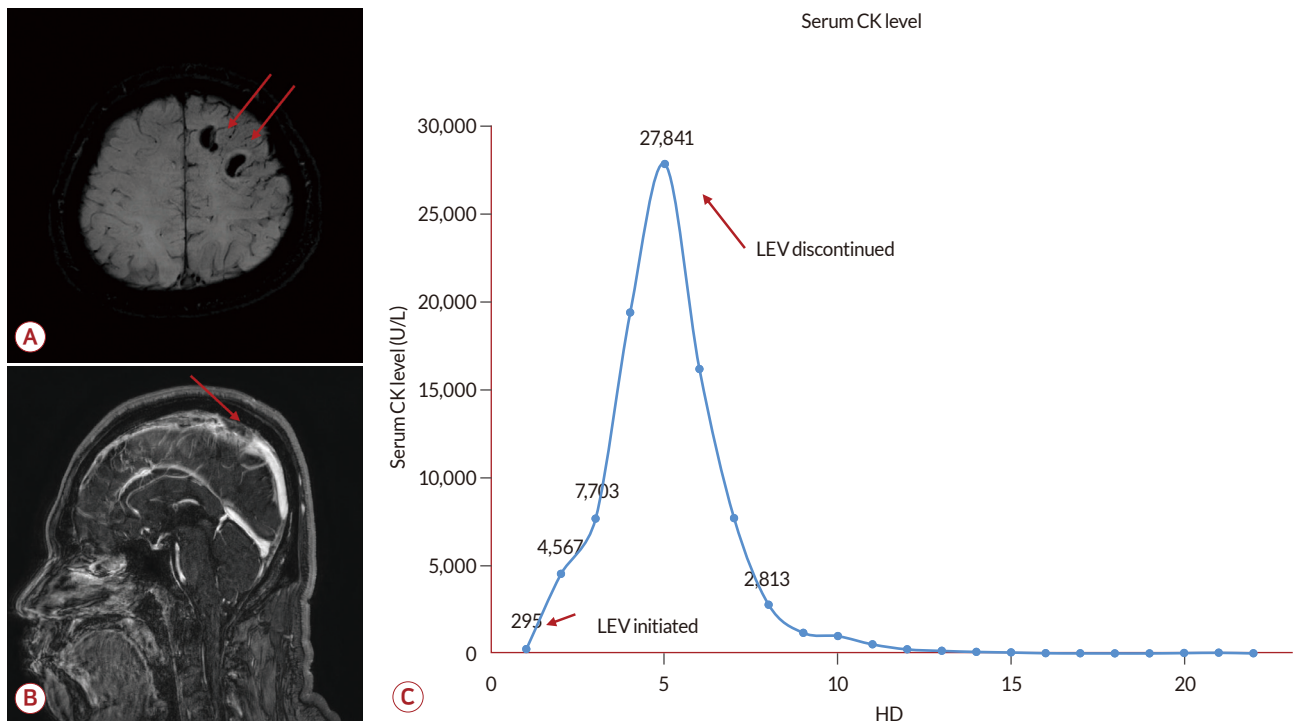


Figure. Brain MRI shows intracranial hemorrhage in left frontal lobe on susceptibility weighed image (red arrows, A), and cerebral venous thrombosis in superior sagittal sinus on T1 weighted enhance image (red arrow, B). Illustration of serum CK level during hospital days. (C) Serum CK level before levetiracetam was 295 U/L and increased during administration of levetiracetam. After discontinuation of levetiracetam, serum CK level sharply decreased. MRI; magnetic resonance image, CK; creatinine kinase, LEV; levetiracetam.

의 경우 경련이 5분으로 길지 않았으며, 경련이 없던 5일 동안 지속적인 CK 수치의 상승을 보였다는 점에서 경련에 의한 CK 수치 상승은 가능성이 낮다고 판단하였다.⁴ 반면 레비티라세탐 사용 후에 환자의 증상 및 혈청 CK 수치가 급격히 상승하였고, 약물을 중단한 이후에 환자의 증상과 CK 수치가 호전되었다는 점에서 레비티라세탐에 의한 횡문근융해증이 가장 의심되었다.² 또한 환자는 루프스항응고인자 양성 및 위시상정맥 굴절전증으로 항인지질항체증후군으로 진단하였다. 항인지질항체증후군은 신장혈관을 침범하게 되면 드물게 신기능 저하를 동반할 수 있지만, 아직까지는 횡문근융해증을 유발한다는 보고는 없다.⁵ 항인지질항체증후군이 레비티라세탐 유발 횡문근융해증의 위험인자인지에 대해서는 추가 연구가 필요하다.

레비티라세탐에 의한 횡문근융해증은 소수의 해외 보고가 존재한다. 19-62세 정도의 젊은 환자들이었으며, 레비티라세탐 투여 12-36시간 이후에 근육통, 전신쇠약감 등의 증상을 보였다. 혈청 CK 수치는 3-7일 이내에 최고 수치를 보였으며 약제중단 후 CK 수치 및 증상의 호전을 보였다.^{6,7} 레비티라세탐이 유발하는 횡문근융해증의 기전은 불분명하지만 SV2A와의 상호작용으로 본다.² SV2A는 시냅스에 존재하는 막관통단백질로 소포체 전달에 관여하여 신경전달물질의 세포외배출에 관여하며, 레비티라세탐과 상호작용을 통해 뇌전증발작을 억제한다.² 반면 SV2A는 적색근육의 신경세포 말단에도 존재하는데, 레비티라세탐이 적색근육세포의 SV2A와 반응하여

근육의 스트레스를 주며, 에너지 고갈을 유발하여 횡문근융해증에 취약하게 만들 것이라 추측한다.⁶

요약하자면 레비티라세탐으로 유발된 횡문근융해증은 비교적 젊은 환자에서 잘 발생하며, 약제 투여 수일 이내에 시작되는 경우가 많으므로, 젊은 환자는 레비티라세탐 투여 초기에 각별한 주의가 필요하다. 또한 근육통, 전신쇠약감 등의 증상을 호소하므로 주의 깊게 관찰하는 것이 중요하다.

REFERENCES

1. Kim H, Kim DW, Lee ST, Byun JI, Seo JG, No YJ, et al. Antiepileptic drug selection according to seizure type in adult patients with epilepsy. *J Clin Neurol* 2020;16:547-555.
2. Deshpande LS, Delorenzo RJ. Mechanisms of levetiracetam in the control of status epilepticus and epilepsy. *Front Neurol* 2014;5:11.
3. Torres PA, Helmstetter JA, Kaye AM, Kaye AD. Rhabdomyolysis: pathogenesis, diagnosis, and treatment. *Ochsner J* 2015;15:58-69.
4. Nass RD, Sassen R, Elger CE, Surges R. The role of postictal laboratory blood analyses in the diagnosis and prognosis of seizures. *Seizure* 2017;47:51-65.
5. Kronbichler A, Mayer G. Renal involvement in autoimmune connective tissue diseases. *BMC Med* 2013;11:95.
6. Carnovale C, Gentili M, Antoniazzi S, Clementi E, Radice S. Levetiracetam-induced rhabdomyolysis: analysis of reports from the Food and Drug Administration's adverse event reporting system database. *Muscle Nerve* 2017;56:E176-E178.
7. Moinuddin IA. Suspected levetiracetam-induced rhabdomyolysis: a case report and literature review. *Am J Case Rep* 2020;21:e926064.