

CASE REPORT

다초점말초신경병, 횡문근융해, 피부 변화로 나타난 일산화탄소 중독

정대왕 윤다솜 이정규 이경미^a 서용성^b 정영희

한양대학교 의과대학 한양대학교 명지병원 신경과, 응급의학과^a, 심장내과^b

Multifocal Peripheral Neuropathies, Rhabdomyolysis, and Dermal Change in Carbon Monoxide Intoxication

Dae Wang Jeong, MD, Dasom Yoon, MD, Jeong Kyu Lee, MD, Kyoung Mi Lee, MD^a, Yongsung Suh, MD^b, Young Hee Jung, MD, PhD

Departments of Neurology, Emergency^a, Cardiology^b, Myongji Hospital, Hanyang University College of Medicine, Goyang, Korea

Address for correspondence

Young Hee Jung, MD, PhD
Department of Neurology, Myongji Hospital,
Hanyang University College of Medicine,
55 Hwasu-ro 14beon-gil, Deogyang-gu,
Goyang 10475, Korea
Tel: +82-31-810-5460
Fax: +82-31-969-0500
E-mail: neophilial1618@gmail.com

Received December 23, 2022

Revised March 17, 2023

Accepted March 17, 2023

Carbon monoxide poisoning is common cause of fatal intoxication. When carbon monoxide is absorbed into the blood, it interferes with the oxygen supply to the cells, causing damage to tissues and organs. Delayed neuropsychiatric sequelae (DNS) manifested by cognitive dysfunction, motor disorder, micturition disorder are widely known complication of carbon monoxide intoxication. But neuromuscular complication is a rare DNS of carbon monoxide intoxication. We herein report a 42-year-old patient with multifocal neuropathies, rhabdomyolysis, and dermal change due to carbon monoxide intoxication.

J Korean Neurol Assoc 41(3):195-199, 2023

Key Words: Carbon monoxide poisoning, Rhabdomyolysis, Peripheral nervous system diseases

과거 국내에서는 난방, 조리 용도로 무연탄을 널리 사용하여 일산화탄소 중독 사례가 많았고, 최근에는 자살을 목적으로 일산화탄소를 흡입하는 사례가 많다.¹ 일산화탄소가 폐호흡을 통해 혈액 내로 흡수되면 산소보다 높은 혈색소 결합력을 가진 특성 때문에 세포에 산소 공급이 원활하게 이루어질 수 없게 되고,² 그로 인해 신체 기관의 조직, 장기들이 손상을 받는다. 일산화탄소 노출 기간과 흡입 농도에 따라 여러 임상 증상이 나타난다.³ 급성 일산화탄소 중독 후에 인지기능장애, 운동기능장애, 배뇨장애 등의 다양한 증상으로 나타날 수 있는 지연신경정신후유증(delayed neuropsychiatric sequelae)은 가장 널리 알려진 일산화탄소 중독 합병증 중 하나이나, 말초신경병이나 횡문근융해, 피부 변화로 나타나는 경우는 드물다.⁴ 한 연구에서는 2,360명의 일산화탄소 중독 환자 중에서

말초신경병을 합병증으로 보이는 비율이 0.84%라고 보고하였다.⁵ 저자들은 일산화탄소 중독에 의해 다초점말초신경병, 횡문근융해, 피부 변화가 발생한 드문 증례를 경험하여, 이를 보고하고자 한다.

증례

42세 남자가 자살 목적으로 모텔에서 번개탄을 피운 후 의식이 없는 채 발견되어 응급실로 내원하였다. 일산화탄소를 제외한 다른 독성물질이나 약물 투약 흔적 등은 발견되지 않았다. 특별한 과거력과 가족력은 없었다. 내원 당시 혈압 128/71 mmHg, 맥박 84회/분, 체온 35.4℃, 호흡 20회/분이었다. 신경계진찰에서 환자는 반혼수 상태였고 동공 크기는 양쪽이 대

칭으로 확대되거나 축소되지 않았으며, 빛반사는 정상이었으나 통증 자극에 거의 반응을 보이지 않았다. 도수근력 검사에서 양측 상하지 근력 모두 Medical Research Council (MRC) 0등급으로 감소되어 있었다. 동맥혈기체분석 검사에서 pH 7.16, 동맥혈이산화탄소분압 28 mmHg, 동맥혈산소분압 291 mmHg, 탄산수소염 24 mmol/L로 호흡산증, 대사산증 소견이 있어 응급 기관 내 삽관 후 인공호흡기를 부착하였다.

혈액 검사에서 특이 소견으로는 백혈구 36,900/mm³ (참고치, 4,000-9,700), C-반응단백질 4.5 mg/dL (참고치, <5), 혈

액요소질소 43 mg/dL (참고치, 9-23), 크레아티닌 3.1 mg/dL (참고치, 0.7-1.3), 칼륨 5.8 meq/L (참고치, 3.5-5.5), 요산 14.4 mg/dL (참고치, 3.0-7.0), 젖산 11.2 mmol/L (참고치, 0.56-1.39), 아스파르테이트아미노전달효소 1,299 U/L (참고치, <34), 알라닌아미노전달효소 486 U/L (참고치, 10-49), 녹말분해효소 1,083 U/L (참고치, 30-118), 크레아틴인산화효소 >7,800 U/L (참고치, 51-306), 트로포닌 I 1,698 pg/mL (참고치, <53.53), 일산화탄소혈색소 0.8% (참고치, <3.0), 메트헤모글로빈 0.9% (참고치, 0.0-1.5) 등이 확인되었으며 이는 형

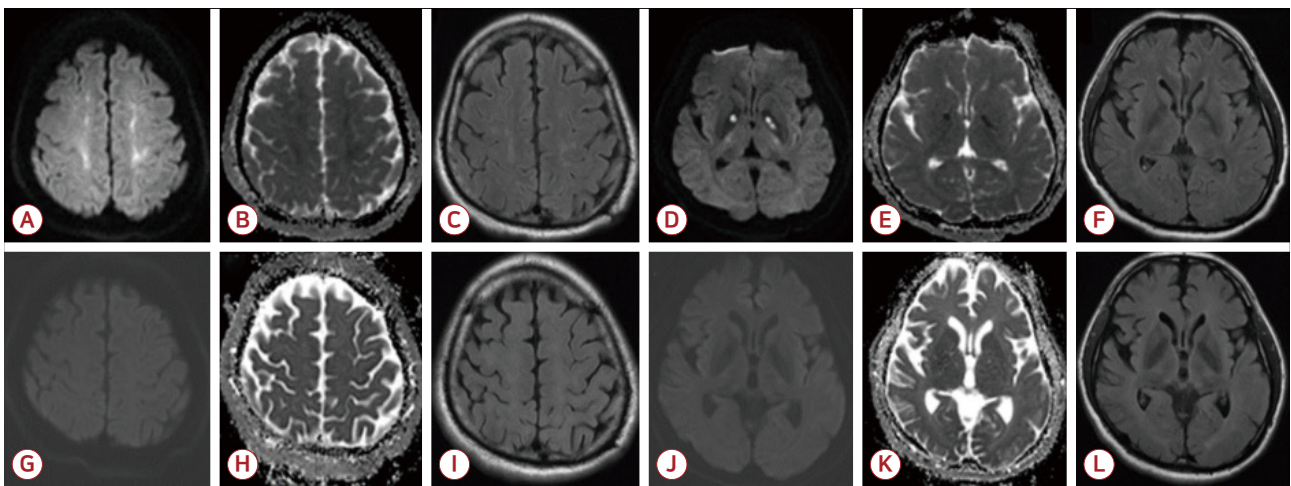


Figure 1. Diffusion-weighted imaging (DWI) shows high signal intensities on apparent diffusion coefficient (ADC) map in bilateral white matter and globus pallidus. Fluid-attenuated inversion recovering imaging (FLAIR) was normal. DWI and ADC and FLAIR at 6 months follow up (G-L) shows complete resolution of the previously observed lesions. (A, D, G, J) DWI. (B, E, H, K) ADC. (C, F, I, L) FLAIR.

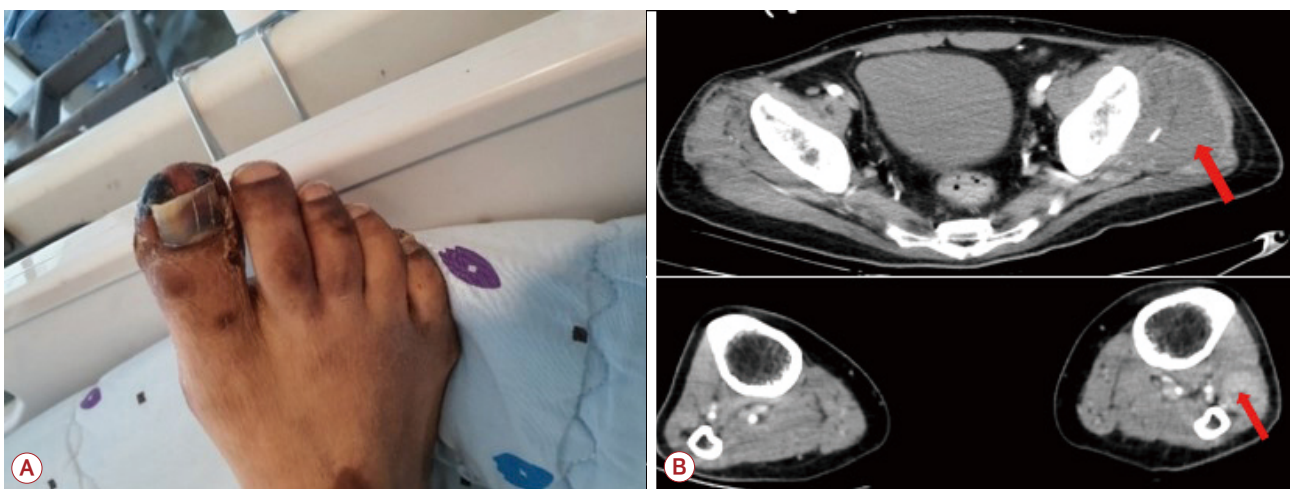


Figure 2. (A) The skin color of right toes turns a cherry-red color. (B) Computerized tomography scan showed diffuse swelling with heterogeneous density of left pectoralis major muscle and many muscles of left lower leg (arrows), which means ischemic change.

문근융해와 이로 인한 급성 신부전이 동반되어 있음을 시사하였다. 다른 전해질 수치와 갑상샘기능 검사 결과 등은 정상이었고, 따라서 전신 질환에 의한 이차적인 크레아틴인산화효소의 증가 가능성은 배제하였다. 심전도는 정상이었다. 흉부 컴퓨터단층촬영에서는 적은 양의 가슴막삼출 외에 이상은 보이지 않았고, 뇌 컴퓨터단층촬영에서 의식 저하를 설명할 만한 이상은 보이지 않았다.

환자는 중환자실 입원 후 인공호흡기를 통한 호흡 보조를 지속하였으며, 횡문근융해로 인한 신기능 저하로 지속적 신대

체 요법(continuous renal replacement therapy, CRRT)을 하였다.

입원 5일째 뇌 자기공명영상 검사의 확산강조영상에서 양측 대뇌반구의 백질과 창백핵에 고신호강도가 관찰되었고, 겔보 기확산계수에서 같은 병태에 저신호강도가 관찰되었으며, 이는 급성 일산화탄소 중독에 의한 저산소 뇌손상을 시사하는 소견이었다. 액체감쇠역전회복영상에서는 저명한 이상이 관찰되지 않았다(Fig. 1).

입원 16일째 환자의 동맥혈기체분석 검사에서 pH, 동맥혈

Sensory NCS												
	Left sural nerve			Left superficial peroneal nerve			Left saphenous nerve			Left lateral femoral cutaneous		
	Distal latency (ms)	Amplitude (mV)	Conduction velocity (m/s)	Distal latency (ms)	Amplitude (mV)	Conduction velocity (m/s)	Distal latency (ms)	Amplitude (mV)	Conduction velocity (m/s)	Distal latency (ms)	Amplitude (mV)	Conduction velocity (m/s)
Baseline	NR	NR	NR	NR	NR	NR	NR	NR	NR	NR	NR	NR
After 6 months	3.1	4.9	34.9	NR	NR	NR	NR	NR	NR	2.2	0.4	-
After 1 year	2.9	4.4	41.1	3.4	3.6	34.9	NR	NR	NR	2.0	2.0	58.1

Motor NCS												
	Left deep peroneal nerve (Extensor digitorum brevis)			Left tibial nerve (knee) (Abductor hallucis)			Left deep peroneal nerve (Tibialis anterior)			Left femoral nerve (Vastus medialis)		
	Distal latency (ms)	Amplitude (mV)	Conduction velocity (m/s)	Distal latency (ms)	Amplitude (mV)	Conduction velocity (m/s)	Distal latency (ms)	Amplitude (mV)	Conduction velocity (m/s)	Distal latency (ms)	Amplitude (mV)	Conduction velocity (m/s)
Baseline	NR	NR	NR	NR	NR	NR	3.1	1.5(l)	27.4(l)	NR	NR	-
After 6 months	NR	NR	NR	16.2	3.1(l)	37.2	4.4	6.9	53.0	NR	NR	-
After 1 year	NR	NR	NR	12.9	4.4	42.2	4.1	5.3	58.3	4.6	7.7	-

(A)

Spontaneous activity				
	Left vastus lateralis	Left tibialis anterior	Left tibialis posterior	Left gastrocnemius
Baseline	Normal	IS(t), PSW, Fib	IS(t), PSW, Fib	IS(t), PSW
After 6 months	Normal	IS(t), PSW, Fib, Fasc	IS(t), PSW, Fib	IS(t), Fib
After 1 year	Normal	PSW, Fib	Normal	Normal

	Left vastus lateralis	Left tibialis anterior	Left tibialis posterior	Left gastrocnemius
Baseline	NA	NA	NA	NA
After 6 months	Neurogenic MUAP, RIP	PPP, RIP	NA	PPP, RIP
After 1 year	Neurogenic MUAP, FIP	Giant MUAP, RIP	Neurogenic MUAP, RIP	Giant MUAP, RIP

(B)

Figure 3. (A) Summary of nerve conduction study. (B) Summary of needle electromyography. NCS; nerve conduction study, NR; no response, IS; insertional activity, PSW; positive sharp waves, Fib; fibrillation potentials, Fasc; fasciculation potentials, MUAP; motor unit action potential, NA; not applicable, PPP; polyphasic potentials, RIP; reduced interference pattern, FIP; full interference pattern.

이산화탄소분압, 동맥혈산소분압, 탄산수소염 등 모든 항목이 정상 범위로 호전되고 자발 호흡이 원활해지며 의식도 명료해져 기관 내관을 발관 후 일반 병실로 전실하였다. 도수근력 검사에서 우측 상하지는 MRC 5등급으로 움직일 수 있었으나, 좌측 상지는 MRC 0등급으로 움직일 수 없었고 좌측 하지도 MRC 1등급으로 움직임이 크게 제한되어 있었으며 감각 저하도 호소하였다. 그리고 좌측의 어깨관절 굽힘 0등급, 어깨관절 펴기 1등급, 팔꿈치관절 굽힘 0등급, 팔꿈치관절 펴기 2등급, 손목관절 굽힘 및 펴기 0등급, 손가락관절 굽힘, 펴기, 벌림, 모음 0등급, 엉덩관절 굽힘과 펴기 5등급, 무릎관절 굽힘 1등급, 무릎관절 펴기 2등급, 발목관절 굽힘과 펴기 1등급, 발등 굽힘 1등급, 발바닥 굽힘 3등급이었다. 또한 환자의 사지 말단이 선홍색으로 변화되어 있었다(Fig. 2-A).

입원 28일째 신경전도 검사에서 좌측 상하지에서 모든 활동전위가 관찰되지 않았고, 바늘근전도 검사에서 좌측 상하지의 다수의 근육에서 탈신경전위(denervation potential)가 보였다. 이는 다초점말초신경병을 시사하는 전기생리학 소견이었다(Fig. 3).

입원 40일째 사지 컴퓨터단층촬영에서 좌측 대흉근과 좌측 하지의 근육들(작은볼기근, 중간볼기근, 앞정강근, 긴종아리근, 짧은종아리근)에 감소된 음영과 광범위한 부종이 관찰되었다. 이는 일산화탄소 중독으로 인한 근육의 허혈 변화를 시사하는 소견이었다(Fig. 2-B).

환자는 29일 동안 CRRT 치료를 받은 후 혈액 검사상 사구체여과율이 정상화되었고, 일산화탄소 중독에 대해 34일 동안 고압 산소 치료를 받았다. 입원 42일째에 환자는 퇴원하였으나 좌측 상하지의 편마비는 MRC 2등급으로 여전히 남아 있었다.

퇴원 6개월 후, 좌측 하지 근쇠약은 MRC 4등급 이상으로 호전되어 자가 보행이 가능했으나, 좌측 상지 근쇠약은 MRC 2등급으로 여전히 심각하게 남아 있었다. 추적 관찰 목적으로 뇌 자기공명영상 검사를 하였고, 양측 대뇌반구의 창백핵과 백질에서 관찰되었던 고신호 병변은 대부분 회복된 것을 확인할 수 있었다(Fig. 1). 신경전도 추적 검사에서 여전히 대부분의 좌측 상지에서 활동전위가 관찰되지 않았으나, 6개월 전과 달리 좌측 하지에서 장딴지신경과 가쪽넓적다리피부신경,

뒤정강신경 등에서 활동전위가 관찰되기 시작하는 등 다초점 말초신경병이 조금씩 호전되는 추세를 보였다. 바늘근전도 검사에서도 다수의 근육에서 여전히 탈신경전위가 관찰되었으나, 6개월 전과 달리 좌측 가쪽넓은근, 앞정강근, 장딴지근 등에서 신경성운동단위활동전위(neurogenic motor unit action potential)가 관찰되기 시작하였다(Fig. 3).

퇴원 1년 후, 환자의 좌측 상지 근쇠약은 MRC 3등급으로 약간 더 호전되었다. 신경전도 추적 검사에서 이전과 달리 앞은종아리신경과 넓적다리신경에서 활동전위가 관찰되기 시작하였다. 바늘근전도 검사에서는 여전히 탈신경전위가 관찰되었으나 그 정도는 감소하였고, 운동단위활동전위에서도 거대운동단위활동전위(giant motor unit action potential)가 관찰되며, 간섭 양상(interference pattern)이 정상적으로 관찰되는 등 이전보다 증상이 호전되었다(Fig. 3).

고 찰

일산화탄소는 산소에 비해 높은 혈색소 결합력을 가지고 있어 중독될 경우 신체의 전반적인 저산소증을 일으키며, 이로 인해 여러 조직과 장기들이 손상된다.² 주로 급성 일산화탄소 중독에서 회복되었다가 수일에서 수주 후 뇌손상으로 인한 인지 저하, 사지마비, 행위상실증, 보행장애 등의 신경계증상이 발생할 수 있는데 이를 지연신경정신 후유증이라고 하며 일산화탄소 중독의 흔한 합병증이다.⁴ 지연신경정신 후유증은 탈수초화에 의한 백질, 바닥핵, 시상 등의 손상과 관련된다고 알려져 있다.⁴ 본 증례는 뇌손상에 의한 지연신경정신 후유증이 아닌, 일산화탄소 중독 자체로 인한 다초점말초신경병, 횡문근융해, 피부 변화가 나타난 사례이다. 이러한 예는 거의 보고된 바 없으며 일산화탄소 중독의 드문 합병증을 이해하는 데 도움이 된다.

일산화탄소 중독에 의한 신경 손상은 일산화탄소 자체의 독성, 신경압박, 저산소증에 의한 허혈 변화 등 여러 요인 때문에 일어나며, 근육 괴사와 더불어 근육부종의 발생도 말초신경 손상에 영향을 미치는 중요한 원인이다.⁶

일산화탄소 중독에 의한 횡문근융해는 정확한 기전이 알려져 있지 않지만, 허혈 변화 및 산화스트레스로 인해 근세포막

의 손상이 일어나 근육 내 성분이 혈장으로 유리될 것으로 추정된다.⁷ 이로 인해 가장 흔한 합병증인 급성 신손상을 일으키게 된다.

본 증례에서는 환자의 근력 저하가 비대칭이기 때문에 일산화탄소 중독으로 인한 다초점말초신경병으로 발생한 근력 저하인지, 또는 횡문근융해에 의해 발생한 구획증후군이나 압박신경병에 의한 근력 저하인지를 급성기에 정확히 감별할 수는 없었다. 그러나 퇴원 후 장기간 외래 추적 관찰을 통해 다초점말초신경병의 가능성이 더 높은 것으로 생각하였다.

일산화탄소 중독 후 횡문근융해를 동반하는 다초점말초신경병은 추후 비가역적인 신경계 후유증을 일으킬 가능성이 높지만, 아직 예후를 평가하고 판단할 기준이 확립되지 않았다.⁶ 추후 더 많은 수의 환자를 대상으로 일산화탄소 중독 후 나타날 수 있는 신경계 후유증의 예후에 대한 통계 연구가 필요해 보인다. 이 환자의 경우에도 일산화탄소 중독에 의해 발생하는 지연신경정신 후유증이 횡문근융해와 다초점말초신경병을 동반한 드문 형태로 나타났으며, 지속적 신대체 요법을 통해 급성 신손상은 완전히 호전되었으나, 다초점말초신경병과 관

련된 사지 근쇠약은 퇴원 후에도 1년 이상 지속되어 완전히 호전되지 않는 등의 불량한 예후를 보인 점이 중요하다.

REFERENCES

1. Choi YR, Cha ES, Chang SS, Khang YH, Lee WJ. Suicide from carbon monoxide poisoning in South Korea: 2006-2012. *J Affect Disord* 2014;167:322-325.
2. Rodkey FL, O'Neal JD, Collison HA, Uddin DE. Relative affinity of hemoglobin S and hemoglobin A for carbon monoxide and oxygen. *Clin Chem* 1974;20:83-84.
3. Weaver LK. Clinical practice. Carbon monoxide poisoning. *N Engl J Med* 2009;360:1217-1225.
4. Sönmez BM, İşcanlı MD, Parlak S, Doğan Y, Ulubay HG, Temel E. Delayed neurologic sequelae of carbon monoxide intoxication. *Turk J Emerg Med* 2018;18:167-169.
5. Choi IS. A clinical study of peripheral neuropathy in carbon monoxide intoxication. *Yonsei Med J* 1982;23:174-177.
6. Lee HD, Lee SY, Cho YS, Han SH, Park SB, Lee KH. Sciatic neuropathy and rhabdomyolysis after carbon monoxide intoxication: A case report. *Medicine (Baltimore)* 2018;97:e11051.
7. Nho SY, Lee IH, Ahn KS, Hyeon DS, Kang GW. A case of rhabdomyolysis presenting with acute kidney injury complicating carbon monoxide poisoning. *Korean J Med* 2015;89:461-464.