

유육종증 진단에서의 사각근 림프절 생검의 유용성

정원상* · 김영학* · 송영주* · 김지훈* · 김 혁*

The Utility of Scalene Lymph Node Biopsy in the Diagnosis of Sarcoidosis

Won-Sang Chung, M.D.*, Young-Hak Kim, M.D.*, Young Joo Song, M.D.*, Ji-Hoon Kim, M.D.*, Hyuck Kim, M.D.*

Background: In addition to clinical and radiographic findings, a histopathologic examination is important in the diagnosis of sarcoidosis. This study evaluated the diagnostic usefulness of a scalene node biopsy in patients with suspected sarcoidosis. **Material and Method:** We studied 35 patients who underwent scalene node biopsy because of suspicion of sarcoidosis on a chest x-ray and a computerized tomogram between 2001 and 2009, regardless of symptoms. **Result:** We studied 15 men and 20 women whose mean age was 41.51±11.21 years (25~64). Three among the 35 were diagnosed with tuberculosis and 27 with sarcoidosis, resulting in a diagnostic yield of 84.4%. The mean lymph node diameter size was 1.3 (±0.12) (0.3~3.6 cm) cm. We divided the group of participants according to stage - whether on chest x-ray the lung was affected or not (stage 0, 1 and stage 2, 3). We divided lymph node sizes as well - whether they were larger than 1 cm or smaller than 1 cm. For these subgroups, there were no significant differences in diagnostic yield (p=0.604) (p=0.084). There were no complications or mortality. **Conclusion:** Scalene node biopsies are simply done under local anesthesia, without major complications. They have a high diagnostic yield regardless of the stages of the disease and lymph node size. We conclude that scalene node biopsy is a good alternative to other biopsy methods in sarcoidosis.

(Korean J Thorac Cardiovasc Surg 2010;43:694-699)

Key words: 1. Lymph nodes
2. Sarcoidosis

서 론

유육종증은 침범하는 기관에 비건락육아종(noncaseating granuloma)을 생성하는 것이 특징인 전신성(multisystemic) 질환으로 주로 폐와 종격동의 림프절을 침범한다. 그 진단은 임상적, 방사선학적 소견과 함께 조직학적 소견이 뒷받침되어야 하며 육아종을 형성하는 다른 질환을 배제해야 한다. 조직학적 확진을 위해서는 적절한 조직 검사 부위와 검사 방법을 택해야 한다. 일부 환자에서는 피부

병변, 외부에서 만져지는 림프절, 간과 같이 접근이 쉬운 부위를 통해 조직검사를 시행할 수 있으나 90% 이상의 환자가 폐유육종증으로 발병하기 때문에 기관지 내시경을 통한 조직검사가 많이 시행된다[1].

기관지 내시경을 통한 조직검사 중 경기관지 폐생검(transbronchial lung biopsy, TBLB)이 현재 가장 보편적으로 사용되고 있으며 기관지점막 생검(bronchial mucosal biopsy, BMB)이나 경기관지 세침흡인술(transbronchial needle aspiration, TBNA), 그리고 최근에는 초음파유도하 경기관

*한양대학교 의과대학 서울병원 흉부외과학교실

Department of Thoracic and Cardiovascular Surgery, Hanyang University Hospital, College of Medicine, Hanyang University

논문접수일 : 2010년 6월 25일, 논문수정일 : 2010년 7월 16일, 심사통과일 : 2010년 8월 17일

책임저자 : 김영학 (133-792) 서울시 성동구 행당동 17, 한양대학교 서울병원 흉부외과

(Tel) 02-2290-8470, (Fax) 02-2299-8467, E-mail: yhkim@hanyang.ac.kr

본 논문의 저작권 및 전자매체의 지적소유권은 대한흉부외과학회에 있다.

© This is an open access article distributed under the terms of the Creative Commons Attribution Non-Commercial License (<http://creativecommons.org/licenses/by-nc/3.0>) which permits unrestricted non-commercial use, distribution, and reproduction in any medium, provided the original work is properly cited.

지 세침흡인술(endobronchial ultrasound-guided transbronchial needle aspiration, EBUS-TBNA)도 소개되고 있다. 기관지 내시경을 통한 조직학적 검사들은 적게는 40%에서 많게는 90%까지 조직학적 확진이 가능한 것으로 보고 되고 있으나 기흉이나 출혈 등의 합병증이 생길 가능성이 높고 비교적 비용이 많이 든다는 단점이 있다[2,3].

종격내시경생검(mediastinoscopic biopsy)이나 비디오흉강경수술(video-assisted thoracic surgery, VATS), 개흉술을 통한 폐 조직 검사는 높은 양성 진단율을 보이기 때문에 기관지 내시경을 통한 조직검사가 불가능 하거나 다른 부위의 조직검사가 음성이 나왔을 때 최종적 진단을 위해 많이 사용하나 전신마취에 따르는 부담감과 합병증을 피할 수는 없다[2].

사각근 림프절 생검은 국소 마취 하에 비교적 간단하면서도 큰 합병증 없이 시행할 수 있는 시술로 1949년 Daniels[4]에 의해 소개된 이후로 폐암, 유육종증, 악성 종격동 림프종 등을 진단하는데 사용되어 왔다. 그 후 유육종증의 진단에서의 사각근 림프절 생검은 1960년대에 Scadding 등에 의해서 보고 되었고 32%에서 83%까지의 진단율을 나타내고 있어 유육종증의 진단에 유용한 검사 방법으로 알려져 있다[5-8]. 그러나 국내에서는 아직 보고된 바가 없다.

이 연구에서는 최근 9년간 본원에서 유육종증이 의심되는 환자 중 사각근 림프절 생검을 시행한 35예를 분석하여 유육종증의 진단에 있어서 사각근 림프절 생검의 유용성을 평가하고자 하였다.

대상 및 방법

2001년 1월부터 2009년 12월까지 본원에서 호흡기증상, 안구증상이나 관절통 등의 임상 증상이 있거나 혹은 임상 증상 없이 시행한 단순흉부촬영과, 흉부컴퓨터단층촬영상 특징적 림프절비대 등으로 유육종증이 의심되는 환자 중 사각근 림프절 생검을 시행한 환자를 대상으로 하였다. 이전에 악성종양을 진단 받은 병력이나 육아종을 형성하는 다른 질환을 진단받았던 환자가 림프절 비대가 있는 경우나 이전에 유육종증을 진단받은 사람은 제외하였다.

대상 기간 동안 사각근 림프절 생검을 시행한 환자는 84명이었고 앞에 언급한 환자를 제외한 35명을 후향적으로 조사하였다. 모든 환자는 단순흉부촬영과 흉부컴퓨터단층촬영을 하였으며 단순흉부촬영 소견으로 병기를 나누었다. 폐문림프절 비대만 있는 경우는 1기, 폐문림프절

Table 1. Characteristics of the patients

Variable	No.
Patients	35
Sex M : F	15 : 20
Age (mean age±SD, yr)(range)	41.51 (±11.21)(25~64)
LN size (mean±SD, cm)(range)	1.26 (±0.11)(0.3~3.6)
Operation (n=35)	
Sarcoidosis	27
Tuberculosis	3
Indefinite	5
No lymph node	0
Stage	
Stage 0	2
Stage I	21
Stage II	7
Stage III	2
Rt. Side SNB*	28
Lt. side SNB*	6
Both SNB*	1
Ultrasonography guided lymph node marking	11

LN=Lymph node; *=Scalene node biopsy.

비대와 폐실질 침윤이 함께 있는 경우는 2기, 폐실질 침윤 소견만 있는 경우는 3기로 분류 하였으며 육안으로 확인 가능한 흉강 내 병변이 없는 경우는 0기로 하였다[9].

흉부컴퓨터단층촬영 상 좌측의 림프절만 커져 있거나 좌측이 더 큰 경우를 제외하고는 우측의 사각근 림프절 생검을 원칙으로 하였으며 사각근 림프절의 크기가 작아 위치 선정이 어려운 경우에 초음파유도 하에 림프절 표지를 시행한 경우가 11예 있었다. 사각근 림프절의 크기는 흉부컴퓨터단층촬영 상 절단면의 가장 긴 길이를 기준으로 하였다(Table 1).

수술 방법은 Daniels[4]가 1949년 발표한 방법을 사용하였다. 환자를 앙와위로 눕힌 후 수술부위 반대편으로 환자의 얼굴을 돌리고 0.1% 리도카인으로 국소마취를 시행하였다. 빗장뼈 2 cm 위로 빗장뼈와 평행하게 4~5 cm 정도의 절개를 넣고 넓은목근(platysma)을 횡으로 자른 후 경부근막 앞층을 열고 목빗근(sternocleidomastoid muscle)을 내측으로 젖히면 속목정맥(internal jugular vein)과 어깨목뿔근(omohyoid muscle)이 관찰 된다. 속목정맥과 어깨목뿔근의 뒷힘살(posterior belly)로 이루어진 삼각 지역은 경부근막의 중간층으로 덮여 있는데 이 근막을 열고 전사각근 앞에 놓인 지방패드와 림프절을 드러내어 조직 검사를 시행하였다. 수술 후 작은 배액관을 넣고 나오기

Table 2. SNB* positivity in sarcoidosis by X-ray study

Stage	No.positive/ total No.	Percentage		
0	1/2	50	} 20/23	87.0%
I	19/21	90.5		
II	5/7	71.4	} 7/9	77.8%
III	2/2	100		
Total	27/32	84.4		

*=Scalene node biopsy.

Table 3. SNB* positive in sarcoidosis by scalene lymph node size

SLN [†] size (cm)	No.positive/total No.	Percentage
1 cm ≤	22/24	91.7
1 cm >	5/8	62.5
Total	27/32	84.4

*=Scalene node biopsy; [†]=Scalene lymph node.

도 하나 본원에서는 배액관 없이 수술부위를 닫은 후 2~3일간 압박 드레싱을 시행하였다[4,7,8].

유육종증의 단순흉부촬영상 폐 침범 여부에 따른 두 군의 양성 판정율의 통계적 유의성과 림프절 크기에 따른(1 cm 이상과 미만) 두 군의 양성 판정율의 통계학적 유의성은 제곱검정(피셔의 정확검정)을 이용하여 p-value < 0.05를 기준으로 하였다.

결 과

대상기간 동안 유육종증이 의심되어 사각근 림프절 생검을 시행한 환자는 35명이었다. 이 중 남자는 15명(43%), 여자는 20명(57%)이었으며 평균나이(±SD)는 41.51 (±11.21) 세(25~64)였다. 이 중 좌측의 사각근 림프절 생검을 시행한 경우는 6예였으며 1예는 양측을 다 시행하였고 나머지 28예가 우측을 시행하였다. 35명 중 27명이 사각근 림프절 생검 상 유육종증을 진단 받았고 나머지 8명 중 3명이 결핵을 진단받았으며 5명은 육아종성 병변이 보이지 않았다. 육아종성 병변이 보이지 않는 5명 중 1명은 개흉술을 통한 조직검사로 유육종증을 진단 받았고 4명은 더 이상 검사를 진행하지 않고 임상적으로 유육종증에 준해 외래 추적 관찰을 시행하였다.

32명의 환자 중 단순흉부촬영의 병기상 0기가 2명, 1기가 21명, 2기가 7명, 3기가 2명이었으며 각 병기의 양성

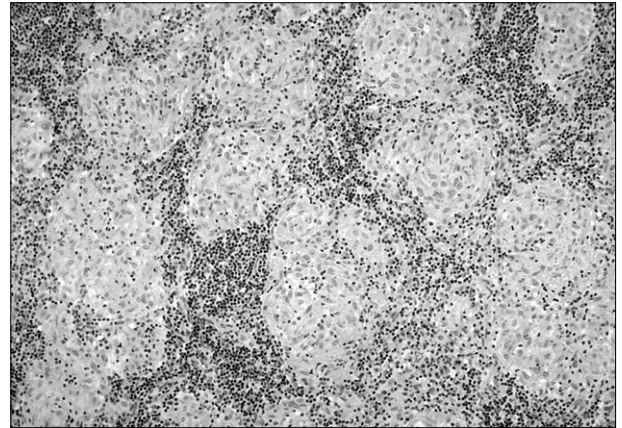


Fig. 1. Typical sarcoidosis granulomas seen on a SNB*. H&E stain, ×200. *=Scalene node biopsy.

판정율은 0기는 1명(50%), 1기는 19명(90.5%), 2기는 5명(71.4%), 3기는 2명(100%)으로 총 27명이 양성으로 판정되어 84.4%의 양성 판정율을 보였다(Table 2). 폐 침윤을 보이지 않는 0기와 1기, 폐 침윤을 보이는 2기와 3기로 다시 나누어 봤을 때 폐 침윤을 보이지 않은 환자는 23명이며 그 중 20명(87.0%)이 양성판정을 받았다. 폐 침윤을 보이는 환자는 9명으로 그 중 7명(77.8%)이 양성 판정을 받았다. 단순흉부촬영 소견상 폐 침윤 여부에 따른 양성 판정율에 대한 통계학적 유의한 차이는 없었다(p=0.604).

사각근 림프절 크기의 평균 직경(±SD)은 1.26 (±0.11) (0.3~3.6 cm) cm였으며 1 cm 이상과 1 cm 미만인 두 군으로 나누었을 때 1 cm 이상인 경우 24예 중 22예에서, 1 cm 미만인 경우 8예 중 5예에서 양성으로 나와 각각 91.7%, 62.5%의 양성 판정율을 나타내었고 두군 사이의 양성 판정율 내 유의한 차이는 없었다(p=0.085) (Table 3).

조직 소견상 림프절이 나오지 않은 경우는 없었으며, 수술 후 합병증과 사망률은 없었다.

고 찰

유육종증은 여러 기관을 침범하는 비건락육아종이 특징인 질환으로 원인은 명확히 밝혀 지지 않았다. 전 세계적으로는 인구 100,000명당 20~40명의 유병률을 나타내지만 국내에서는 1993년에 0.027/100,000, 1998년에 0.125/100,000으로 조사되어 매우 낮은 유병률을 보이고 있다[10]. 유육종증은 80%의 환자에서 특징적인 폐문림프절의 비대를 볼 수 있으며 진단을 위해서는 임상적, 방사선학적 소견에 조직학적 소견이 뒷받침 되어야 하며(Fig. 1), 결핵이나

진균간염, 그리고 육아종을 형성하는 림프종 등의 질환과의 감별이 필요하다[1,10].

유육종증은 대부분의 환자에서 폐 침윤이나 폐문림프절 비대 소견이 보이기 때문에 기관지 내시경을 통한 조직검사가 많이 이루어져 왔다. 경기관지 폐생검은 굴곡성 기관지경이 도입된 직후부터 시행되어온 검사로 현재 가장 보편적으로 사용되고 있으며 52~76% 정도의 진단율을 보이며 폐 침윤이 동반된 경우 더 높은 진단율을 보이고 있다[11,12]. 기관지점막 생검은 양성률이 24~44%로 비교적 낮으며 육안상 이상이 보이는 점막의 생검에만 의미 있게 시행 될 수 있으나 경기관지 폐생검과 함께 시행하여 진단율을 높일 수 있다[11,13]. 1985년도에 Wang은 굴곡성기관지경을 이용하여 종격동림프절 생검을 시행하는 경기관지 세침흡인을 발표하였고 폐침윤이 없는 1기에서도 높은 진단율을 보였다[2,11]. 경기관지 세침흡인은 세침흡인을 한 조직의 개수에 따른 양성률의 차이가 많아 1개의 경우는 65%, 2개 이상일 경우에는 92.5%의 높은 양성율을 보고하기도 한다[14]. 또한 경기관지 세침흡인과 경기관지 생검을 함께 시행하여 양성율을 61.5%에서 88%까지 올린 경우도 보고 되었다. 하지만 이 경우 시간과 비용이 많이 든다는 단점이 있어 보편적으로 사용되기에는 아직 무리가 있다[12]. 경기관지 세침흡인은 시술 전 시행한 컴퓨터 단층 촬영에만 의존하여 림프절의 위치를 파악할 수 밖에 없기 때문에 초음파유도 하에 흡인술을 시행하는 방법도 소개되었다. 초음파유도하 경기관지 세침흡인술은 종격동과 폐문부의 림프절의 정확한 위치를 파악하여 조직검사를 시행하여 91.4%의 높은 진단율을 보여주었다[15]. 이러한 기관지 내시경하에 시행할 수 있는 생검은 비침습적 방법이나 기흉이나 혈흉, 객혈, 종격동 기흉 등의 합병증이 발생 할 수 있다[3].

종격내시경생검(mediastinoscopic biopsy)이나 비디오흉강경수술(video-assisted thoracic surgery, VATS), 개흉술을 통한 폐 조직 검사는 가장 신뢰할 만한 결과를 볼 수 있으나 전신 마취 하에 시행되어야 하기 때문에 비교적 침습적이고 비용이 많이 드는 단점이 있다. 따라서 국소 마취 하에 시행할 수 있는 병변의 생검이나 기관지내시경하 생검에서 결과가 나오지 않은 경우에 한해서 선택적으로 시행함이 바람직할 것으로 생각된다[2].

1949년에 Daniels는 흉곽 내 질환의 진단을 위해 국소 마취 하에 사각근 앞쪽에 놓인 림프절과 지방패드를 드러내는 조직검사를 시행한 5개의 사례를 발표하였다. 그 중 2예는 유육종증이었으며 2예는 폐암, 1예는 규폐증의 진

단에 사용되었고 5예 모두 외부에서 만져지는 림프절이 없는 상태였다[4].

흉곽 내 질환을 진단 할 때 우선은 비침습적인 방법을 먼저 사용하고 만약 그것이 실패할 경우에는 개흉술을 통한 조직검사를 시행해야 하는데, Daniels는 비침습적인 방법과 개흉술 사이에 효과적인 조직검사 방법을 도입한 것이다. Daniels의 발표 이후 사각근 림프절 생검은 폐암의 진단과 병기 결정에 주로 사용 되어 왔으며 그 외에도 여러 흉곽 내 질환의 진단에 폭넓게 사용되어 왔다[16]. 사각근 림프절 생검은 기관지 내시경 하에 시행하는 조직검사보다 침습적이지만 수술이 간단하며, 술 전후 특별한 처치가 필요 없고 국소 마취 하에 시행할 수 있기 때문에 [4] 유육종증의 진단에서도 많은 연구가 보고 되고 있다. 진단율은 32%에서 83%로 다양하게 보고 되고 있고[5-8] 이번 연구에서는 84.4%의 진단율을 보였으며 경기관지 폐생검이나 경기관지 세침흡인술과는 달리 단순흉부촬영상의 폐침윤 여부는 진단율에 유의한 차이를 주지 않았다[11]. 진단율의 차이는 다른 시술에서와 같이 시술을 하는 사람의 숙련도와 전문성에 따라 차이를 보인다[8]. 유육종증의 진단에서 사각근 림프절 생검은 보통 우측을 주로 시행하는데 그 이유는 우측 폐 전체와 좌측 폐의 중간과 하부의 림프계는 우측의 사각근 림프절로 오기 때문이다[8].

경부의 림프절이 외부에서도 촉진되기 위해서는 표면에 있는 것은 직경이 0.5 cm 이상이 되어야 하며 심부에 있는 림프절은 1 cm 이상은 되어야 가능하다. 또한 컴퓨터 단층 촬영상에서 턱밑 림프절, 목정맥두힘살근 림프절을 제외한 경부 림프절은 1 cm 이상인 경우에 대개 비정상이라고 판정한다[17]. 본 연구에서 사각근 림프절 크기의 평균 직경(\pm SD)은 1.26 (\pm 0.11) (0.3~3.6 cm) cm이었고 1 cm 이하인 림프절은 8예(25%)였으며 이 경우에도 양성으로 나온 경우는 5예(62.5%)에 달하였다. 이러한 사실로 미루어 보아 컴퓨터단층촬영상 사각근 림프절이 의미있게 커져있지 않은 경우에서도 진단을 위하여 사각근 림프절 생검을 시행하는 것이 유용하다고 생각된다.

사각근 림프절 생검의 합병증으로는 출혈이나 수술부위감염, 기흉, 횡경막 신경 손상, 심하게는 빗장밑 동맥 손상 등이 생길 수 있으나 매우 드물게 보고되고 있고[18,19] 이번 연구에서도 술 후 합병증은 발견되지 않았다. 수술 부위는 비교적 눈에 잘 띄는 부위이나 수술 절개선이 피부 절개선과 큰 차이가 없으며 수술 부위에 문제가 생긴 경우는 없어 외래추적 관찰 중에 미용적으로도 큰 불만은 제기되지 않았다.

이번 연구는 질환의 유병률이 낮는데 따른 환자수의 제한으로 통계적 의의를 찾는데 한계가 있었다. 향후 더 많은 개체수를 통한 연구가 필요할 것으로 생각된다.

우리나라에서는 2000년도 발표된 자료에 따르면 유육종증의 진단을 위하여 경기관지 폐생검 방법을 사용하는 경우가 42.4%로 이전(27%)보다 증가하고 있으나 종격동경 검사나 수술적 폐생검 검사가 40%에서 진단적 검사로 사용되고 있어 아직도 침습적인 진단방법이 많이 시행되고 있다는 것을 알 수 있다[20]. 기관지내시경이 불가능 하거나 기관지내시경으로 진단이 불충분한 경우에 전신마취하에 시행하는 종격동경 검사나 수술적 폐생검 검사를 고려하기 이전에 사각근 림프절 생검을 시행하는 것을 추천하는 바이다.

결 론

본 연구에서는 사각근 림프절 생검의 유육종증 진단율이 84.4%였으며 림프절이 표면에서 촉지되지 않거나 컴퓨터단층촬영에서 그 크기가 1 cm 미만인 경우에서도 높은 진단율을 나타내었다. 이것은 종격내시경생검이나 수술적 폐생검보다는 진단율이 낮으나 전신마취없이 시행한다는 장점이 있다. 현재 내시경하에 시행되는 다양한 조직검사 방법이 사용되고 있는데 이와 더불어 사각근 림프절 생검은 유육종증의 진단을 위하여 기본적으로 시행할 수 있는 비침습적인 검사방법인 것으로 생각된다.

참 고 문 헌

1. Shields TW. *General thoracic surgery*. 6th ed. Philadelphia: Lippincott Williams&Wilkins. 2005;1354-5.
2. Parrish S, Turner JF. *Diagnosis of sarcoidosis*. Dis Mon 2009;55:693-703.
3. Pue CA, Pacht ER. *Complications of fiberoptic bronchoscopy at a university hospital*. Chest 1995;107:430-2.
4. Daniels AC. *A method of biopsy useful in diagnosing certain intrathoracic diseases*. Dis Chest 1949;16:360.
5. Lövgren S, Snellman B. *Principles and procedures for obtaining biopsied in sarcoidosis*. Acta Med Scand 1964; 425(Suppl):225.
6. Scadding G. *Sarcoidosis*. 1st ed. London: Eyre and Spottiswoode. 1967.
7. Truedson H, Stjernberg N, Thunell M. *Scalene lymph node biopsy*. Acta Chir Scand 1985;151:121-3.
8. Stjernberg N, Truedson H, Björnstad-Petersen H. *Scalene lymph node biopsy in sarcoidosis*. Acta Med Scand 1980;207:111-3.
9. DeRemee RA. *The roentgenographic staging of sarcoidosis: history and contemporary perspectives*. Chest 1983;83:128-33.
10. Kang EH. *Sarcoidosis in Korea: revisited*. J Korean Med Assoc 2008;51:925-32.
11. Chapman JT, Mehta AC. *Bronchoscopy in sarcoidosis: diagnostic and therapeutic interventions*. Curr Opin Pulm Med 2003;9:402-7.
12. Fernández-Villar A, Botana MI, Leiro V, et al. *Clinical utility of transbronchial needle aspiration of mediastinal lymph nodes in the diagnosis of sarcoidosis in stages I and II*. Arch Bronchoneumol 2007;43:495-500.
13. Stjernberg N, Thunell M, Lundgren R. *Comparison of flexible fiberoptic bronchoscopy and scalene lymph node biopsy in the diagnosis of sarcoidosis*. Endoscopy 1983;15: 300-1.
14. Trisolini R, Tinelli C, Cancellieri A, et al. *Transbronchial needle aspiration in sarcoidosis: Yield and predictors of a positive aspirate*. J Thorac Cardiovasc Surg 2008;135:837-42.
15. Nakajima T, Yasufuku K, Kurosu K, et al. *The role of EBUS-TBNA for the diagnosis of sarcoidosis-comparisons with other bronchoscopic diagnostic modalities*. Respir Med 2009;103:1796-800.
16. Felisati D, Giobbi A, Bianchi C, Sabolla L. *Scalene node biopsy in diagnosis of intrathoracic diseases*. Ann Otol Rhinol Laryngol 1984;93:187-8.
17. Som PM. *Lymph nodes of the neck*. Radiology 1987;165: 593-600.
18. Berger RL, Boyd TF, Strieder JW. *Complications of scalene lymph node biopsy*. J Thorac Cardiovasc Surg 1963;45:307.
19. Skinner DB. *Scalene lymph node biopsy: reappraisal of risks and indications*. N Engl J Med 1963;268:1324.
20. Kim DS, Ahn JJ. *Sarcoidosis in Korea*. Tuberc Respir Dis 2000;49:274-9.

=국문 초록=

배경: 유육종증의 진단에는 임상적, 방사선학적 소견과 함께 조직검사가 중요하다. 이 연구는 유육종증이 의심되는 환자에서 사각근 림프절 생검이 가지는 진단적 유용성을 평가하고자 한다. 대상 및 방법: 2001년부터 2009년까지 본원에서 증상 유무와 상관없이 시행한 단순흉부촬영과, 흉부컴퓨터단층촬영상 유육종증이 의심되는 환자 중 사각근 림프절 생검을 시행한 35명을 대상으로 하였다. 결과: 남자는 15명 여자는 20명이었으며 평균 나이는 41.51 ± 11.21 세(25~64)였다. 35명 중 3명이 결핵을 진단 받았고 32명 중 27명이 유육종증을 진단 받아 84.4%의 진단율을 얻었다. 사각근 림프절 크기의 평균은 $1.26 (\pm 0.11)$ (0.3~3.6 cm)였다. 단순흉부촬영 상 폐침윤 여부에 따라 두 군으로 나누었을 때(0기와 1기, 2기와 3기), 그리고 림프절의 크기가 1 cm 이상인 군과 1 cm 미만인 군으로 나누었을 때 각각의 경우 두 군의 양성 판정율에 유의한 차이는 없었다($p=0.604$) ($p=0.085$). 수술 합병증 및 사망률은 없었다. 결론: 사각근 림프절 생검은 국소마취 하에 간단하게 큰 합병증 없이 시행될 수 있으며 질환의 병기나 림프절의 크기에 관계 없이 높은 진단율을 나타내었다. 사각근 림프절 생검은 유육종증의 진단에 있어서 다른 조직검사 방법들을 대신하여 시행할 수 있는 좋은 방법이다.

- 중심 단어 : 1. 림프절
2. 유육종증